Echoendoscopie du pancréas

23 janvier 2010

Dr Debroux Sébastien
sébastien.debroux@chu-charleroi.be

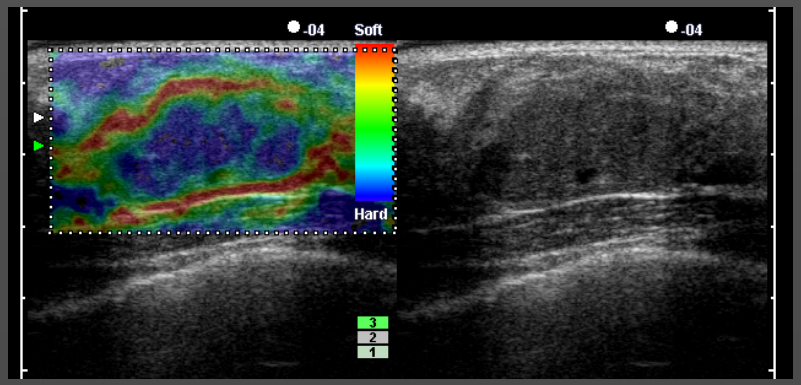

PLAN

1. Introduction
   Présentation de la technique,
   appareillage / Indications

2. La ponction

3. Les lésions pancréatiques :
   kystiques / solides et mixtes

4. Ponctions difficiles : comment améliorer les résultats

4. Conclusions

INTRODUCTION

INTRODUCTION (1)

Principes de l'échoendoscopie

- Combinaison endoscopie-échographie : le tube flexible de l'endoscope est muni d'un sonar à son extrémité
- On dirige l'appareil vers la zone à étudier
- Obtenir des informations qui ne peuvent être apportées par les autres explorations

INTRODUCTION(2)

Principes de l'échographie

- Faisceau d'ultrasons

  Interface des différents organes
- Transformation du message ultrason réfléchi en un message électrique : construction d'une image en noir et blanc

Eléménts de faible masse (foie, liquides) :

Gris à noirs

Structures plus solides (os, parois) : navigue dans

l'echelle des blancs

INTRODUCTION (3)

- > 600 explorations/an
- Charte de qualité (indication onco > 50 %)
- Collaboration avec le Service d'anatomie Pathologique (Dr Nagy)
- Importance des concertations pluridisciplinaires

INTRODUCTION (4)

- L'échoendoscopie a longtemps été un outil diagnostique
- Mieux comprendre l'histoire naturelle des pancréatopathies et a considérablement amélioré leur prise en charge, en devenant l'outil d'imagerie de référence dans ce domaine.
- Le développement des sondes sectorielles a permis de guider des procédures comme la ponction à l'aiguille fine.

INTRODUCTION (5)

2 types d'endoscopes

- Radial électronique

Application purement diagnostique

- Meilleur qualité d'image en profondeur
- Doppler

- Linéaire électronique

- Image centrée sur la sortie du Canal opératuer

  - Prélèvements cytologiques
  - Procédure interventionnelles

INTRODUCTION (6)

2 types d’endoscopes

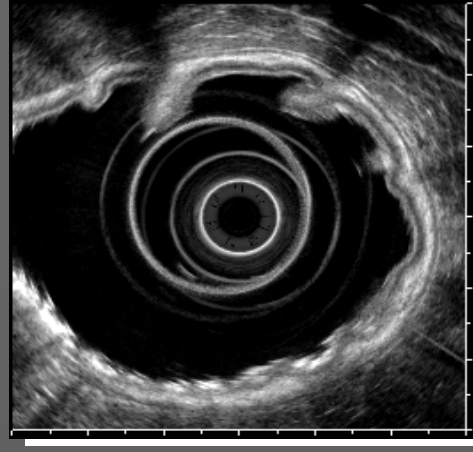

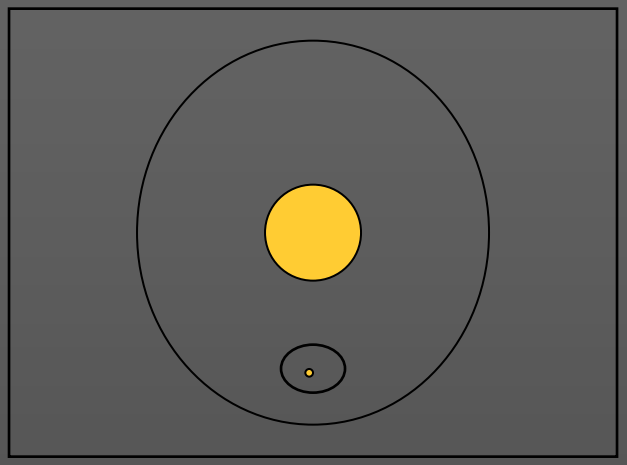

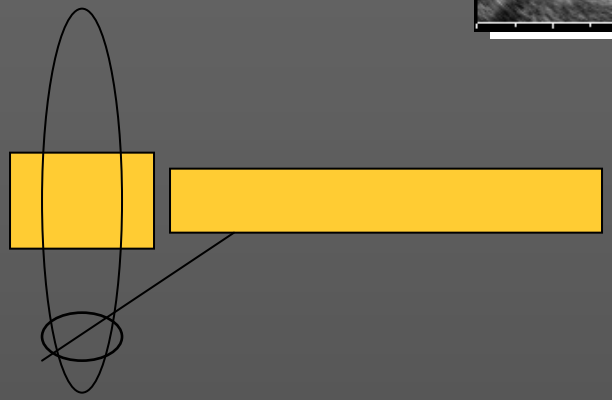

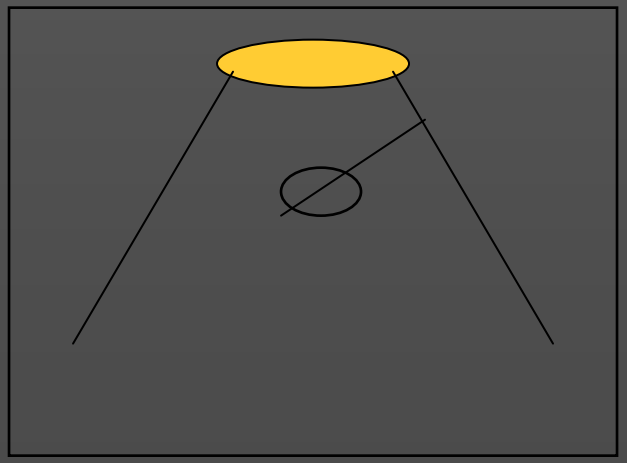

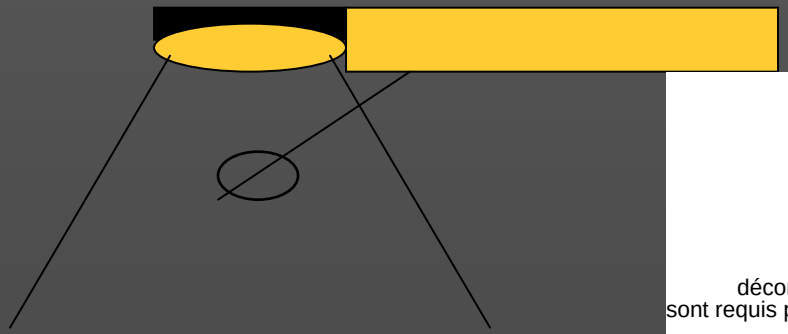

QuickTime™ et un
décompresseur TIFF (LZW)
sont requis pour visionner cette image.

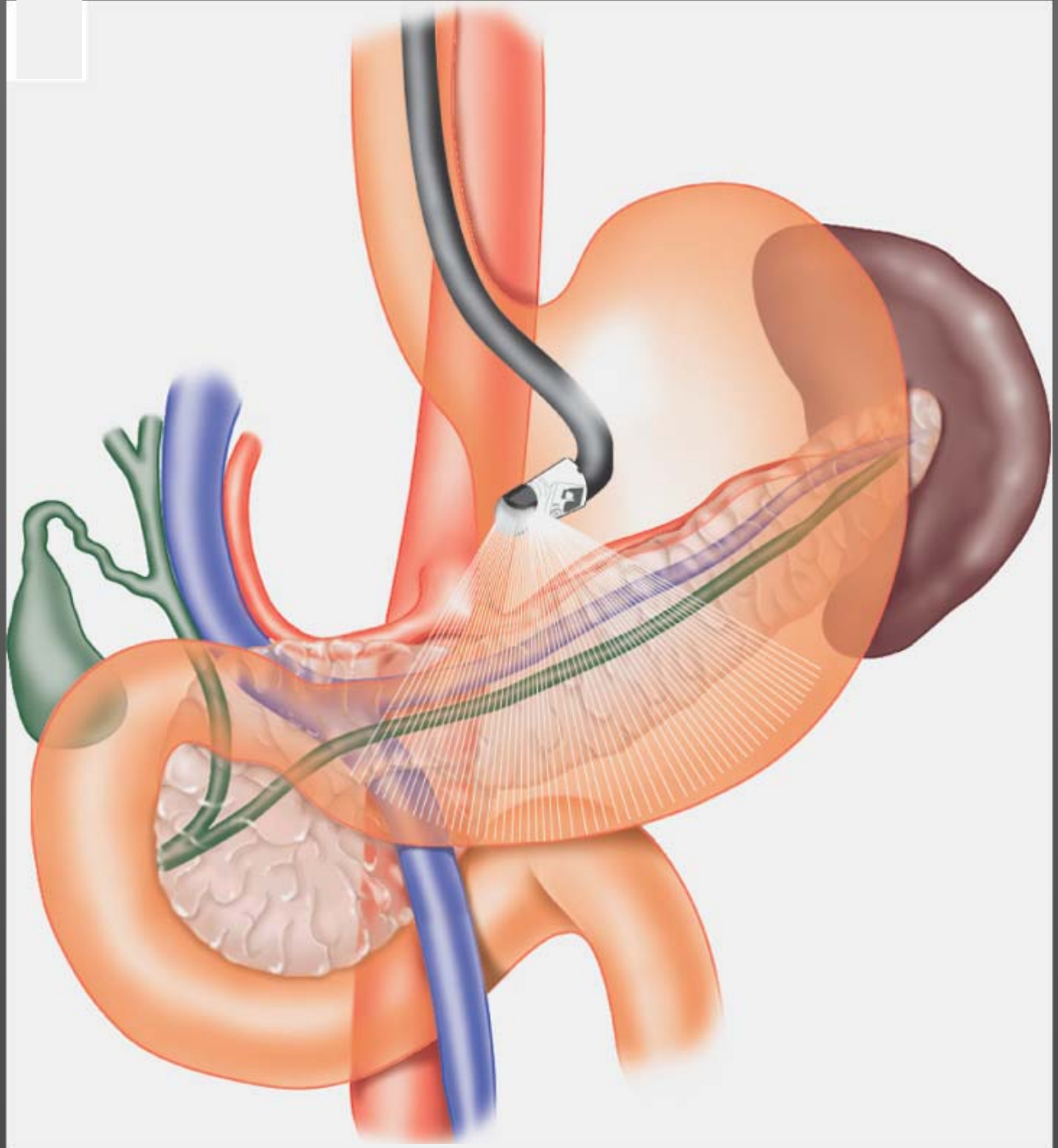

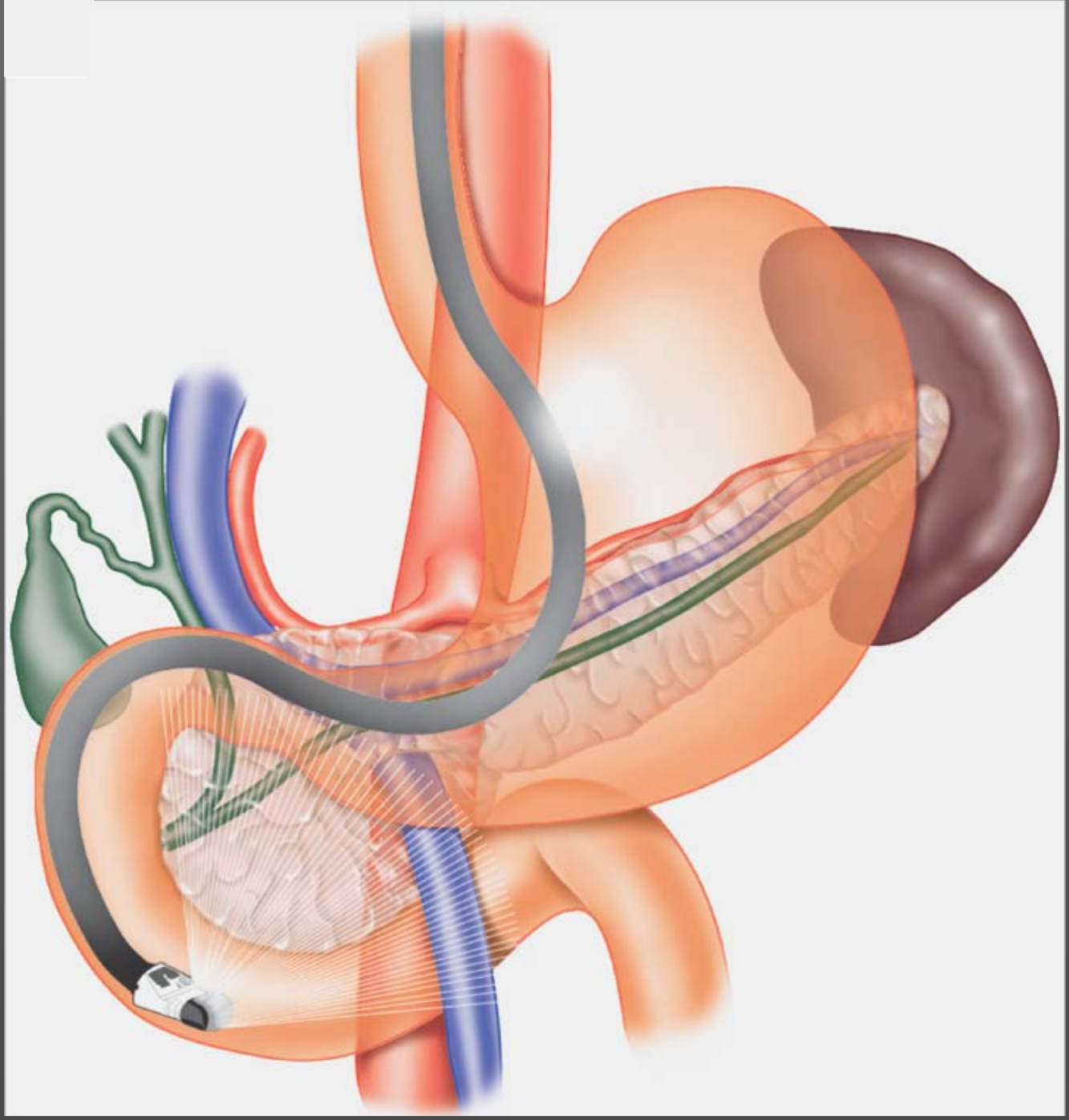

Pancréas N / homogène

PCC / Wirsung dilaté

LA PONCTION
A L'AIGUILLE FINE (FNA)

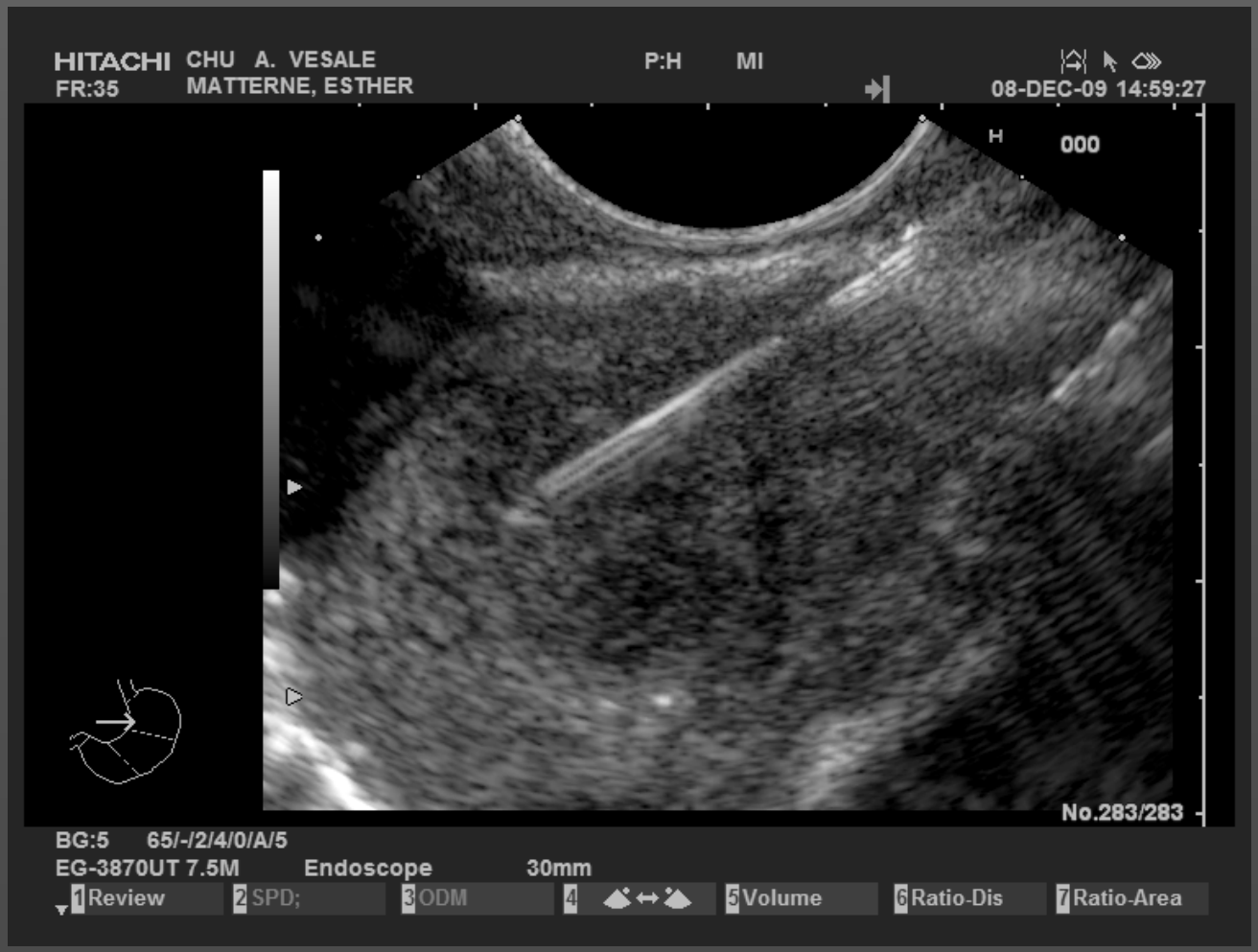

EUS FNA

- Technique fiable et sure (complications :1-2,5 %)
- Faisabilité > 90 %
- Prélèvements interprétables dans > 80 %
- Risque d'essaimage tumoral semble moindre par rapport à l'approche percutanée

Technique de ponction (1)

- Aiguille recouverte par sa gaine protectrice
- Introduite dans le canal opérateur
- Positionnement en regard de la lésion
- Aiguille est sortie de sa gaine et appliquée contre la paroi digestive selon un angle de sortie imposée par l'appareil
- Retrait de 5 mm du mandrin central (si extrémité mousse)

D4
R4
F4

Technique de ponction (2)

- Aiguille avancée sous contrôle dans la lésion
- Mandrin partiellement retiré est repoussé dans l'aiguille : évacue le fragment de la paroi digestive
- Retrait complet du mandrin et positionnement d'une seringue de 10 à 20 cc en dépression continue
- Nombreux va-et-vient (min 15)

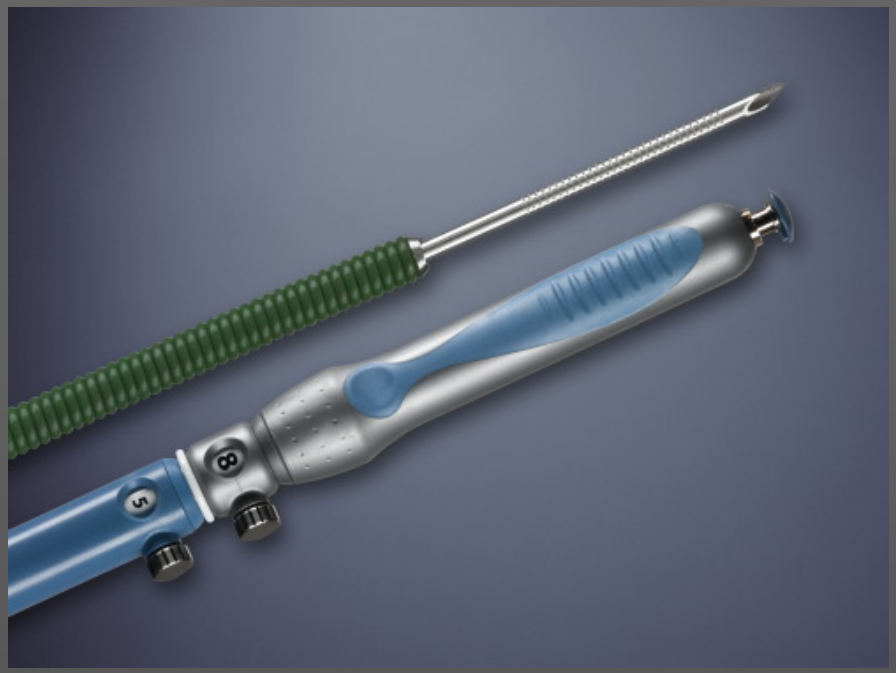
5
8



LESIONS KYSTIQUES PANCREATIQUES (LKP)

LKP (1)

- Lésions bénignes : Découverte fortuite !
- Tumeurs kystiques malignes : le plus souvent symptomatiques

- Approche diagnostique :

1) Confirmer le diagnostic positif de tumeur kystique
2) Evaluer le caractère malin ou potentiellement malin
3) Définir le diagnostic histologique

LKP (2)

8 paramètres à évaluer :

1. Etat du parenchyme pancréatique
2. Etat du canal pancréatique
   (dilaté, communicant ? IPMT ?)
1. Taille de la lésion (≤ 2 mm : séreux ?)
2. Localisation
3. Caractère unique ou multiple (micro et/ou macrokystes)
4. Existence de cloisons (mucineux ?)
5. Calcification centrale ou périphérique
6. Végétations endokystique

HITACHI
CHU A. VESALE
P:H
MI
FR:31
29-DEC-09 10:16:06
Calip
D1: 6.9 mm
000
DISTAL
D1
No.126/126
BG:11 75/H/2/4/0/B/5
EG-3670UR 10M
Endoscope
65mm
1 Scroll
2
3
4
5 Volume
6 Ratio-Dis
7 Ratio-Area

LKP (3)

Facteurs prédictifs de malignité ?
EUS : meilleure évaluation !

1. Caractère invasif p/r au parenchyme avoisinant
2. Contingent solide
3. Taille
4. Parois épaisses et irrégulières
5. Végétations intra-kystiques
6. Calcifications arciformes périphériques

+ FNA : prélèvement cytologique : « gratter » la paroi ou cibler une végétation, contingent le plus Tissulaire et analyse du liquide kystique

LKP (4)

1) Pseudokyste ?

- 80-90 % (rares en dehors du pseudoK)
- Contexte clinique (Alcool, antécédents de PA/PCC, traumatisme ?)
- Normalité du parenchyme péri-lésionnel ?
- Communicant > 70 %

2) Kystes bénins

(Cystadénome séreux (CS) 4-10 % / Kyste congénitaux / Kystes rétentionnels)

3) Kystes à potentiel malin ou en dégénerescence

Cystadénome mucineux (CM) / Cystadénocarcinome (CK)
Tumeurs intracanalaires papillaires mucineuses du pancréas (TIPMP)/
Tumeurs pseudo-papillaires solides (TPPS) /Tumeurs neuroendocrine à forme kystique (TNE)

FNA LKP (1)

Indications d'analyse du liquide intrakystique :

Distinction entre des TKP uniloculaires : exclure une lésion à potentiel dégénératif : lésion mucineuse.

Pas de ponction en cas de CS typique microkystique mais 10-20 % de ces lésions présentent une forme macrokystique rendant la distinction difficile

Performances diagnostiques de la cytologie sont médiocres en raison du caractère paucicellulaire habituel
Sensibilité CM : 30 % / CS : 10-20 % TIPMP < 20 % (sans épaississement tumoral)

FNA LKP (2)

- Faire la différence entre CS (< 5 ng/ml) et CM
- Concentrations de marqueurs biochimiques et tumoraux intra-kystiques

- Une étude multicentrique américaine a confirmé l'intérêt du dosage intra-kystique du CEA pour des tumeurs mucineuses dont les performances diagnostiques étaient supérieures à celles de l'échoendoscopie et de la cytologie

  (79 %, 51 % et 59 %, respectivement ; $p<0,05$)

Brugge WR, Lewandrowski K, Lee-Lewandrowski E, Centeno BA, Szydlo T, Regan S, del Castillo CF, Warshaw AL. Diagnosis of pancreatic cystic neoplasms: a report of the cooperative pancreatic cyst study. Gastroenterology 2004;126:1330-6.

FNA LKP (3)

- Le dosage de ces marqueurs tumoraux usuels dans les TIPMP est moins performant que pour les autres TKP

- En cas de suspicion de TIPMP dégénérée

Maire F, Couvelard A, Hammel P, Ponsot P, Palazzo L, Aubert A, Degott C, Dancour A, Felce-Dachez M, O'Toole D, Levy P, Ruszniewski P. Intraductal papillary mucinous tumors of the pancreas: the preoperative value of cytologic and histopathologic diagnosis.

Gastrointest Endosc 2003;58:701-6.

	CS 4-10 %	CM 2-7 %	TIPMP 15 %	TPPS < 5 %	TNE < 5 %
Sexe	F>H	F>H	H>F	F>H	
Age	> 60 y	50-60 y	> 60 y	< 30 y	
Nb	M	U	U / M	U	U / M
CEA	< 5 ng/ml	> 192 ng/ml	NC	NC	NC
CA 72-4	< 7 ng/ml	> 7 ng/ml			
Cyto sens	10-20 %	30 %	< 20 %		
Compo	•Cloisons fines •Ca : central Aspect feuilleté	•Paroi épaisse Ca : periph •Vegetations	Critères malign : ➢3 cm ➢Vegetations ➢Paroi irrégul	Mixtes (solide + kystique)	Paroi épaisse +/- solid +/- mixt
Localisation	Tête > corps-queue	Corps-queue > tête	Tête > corps-queue		

BG:11 75/H/2/4/0/B/5

EG-3670UR 6.5M Endoscope 125mm

1 Scroll | 2 | 3 | 4 | 5 Volume | 6 Ratio-Dis | 7 Ratio-Area

BG:5 65/-/2/4/0/A/5

EG-3870UT 7.5M Endoscope 50mm

1 Exit PinP | 2 | 3 | 4 Freeze | 5 Top-L | 6 Small | 7 ShowCCD

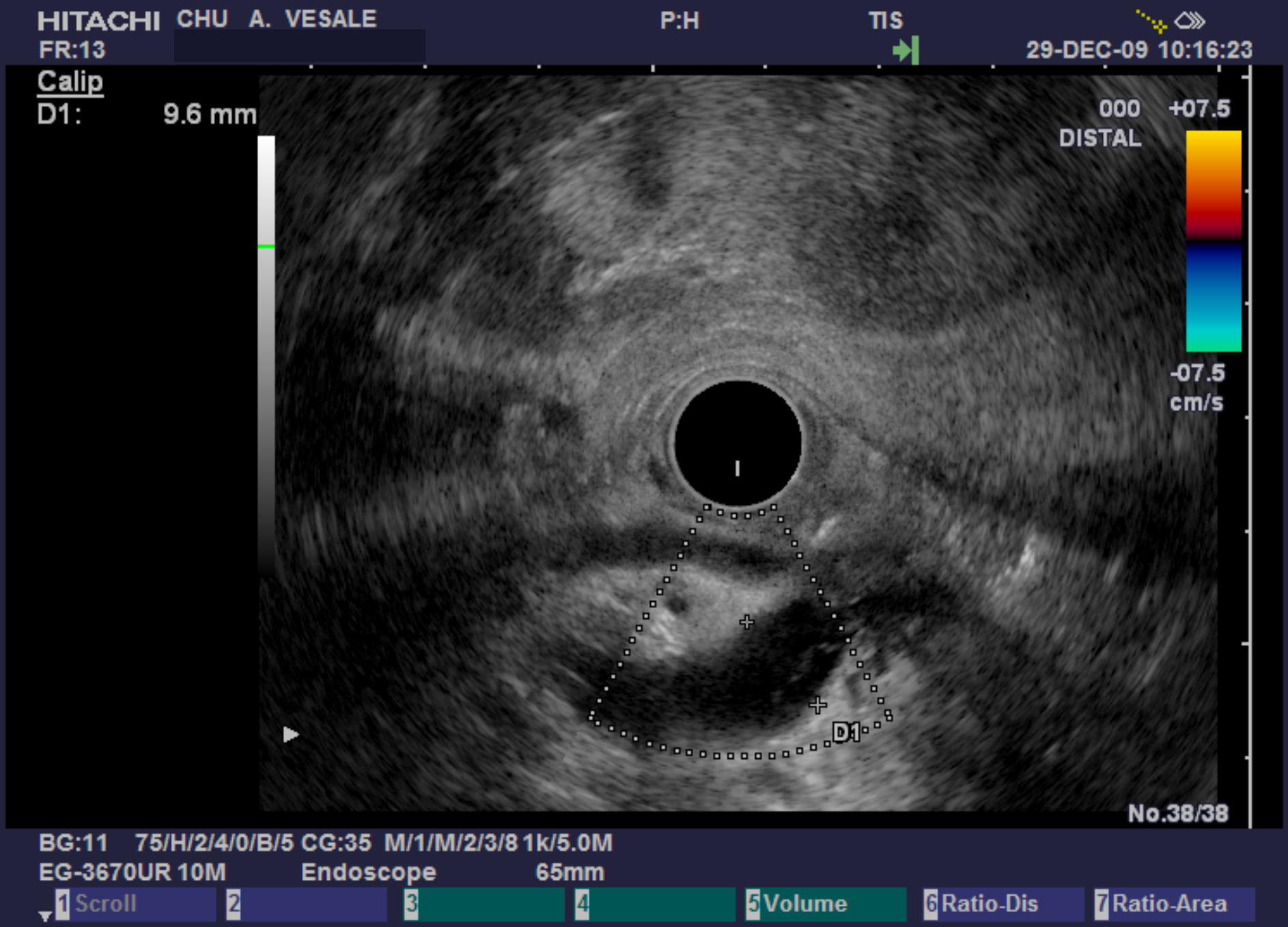
HITACHI
CHU A. VESALE
P:H
TIS
FR:13
29-DEC-09 10:16:23
Calip
D1: 9.6 mm
000
DISTAL
+07.5
-07.5
cm/s
D1
No.38/38
BG:11 75/H/2/4/0/B/5 CG:35 M/1/M/2/3/8 1k/5.0M
EG-3670UR 10M Endoscope 65mm
1 Scroll
2
3
4
5 Volume
6 Ratio-Dis
7 Ratio-Area

BG:11 75/H/2/4/0/B/5

EG-3670UR 9.0M Endoscope 68mm

1 Scroll | 2 | 3 | 4 | 5 Volume | 6 Ratio-Dis | 7 Ratio-Area

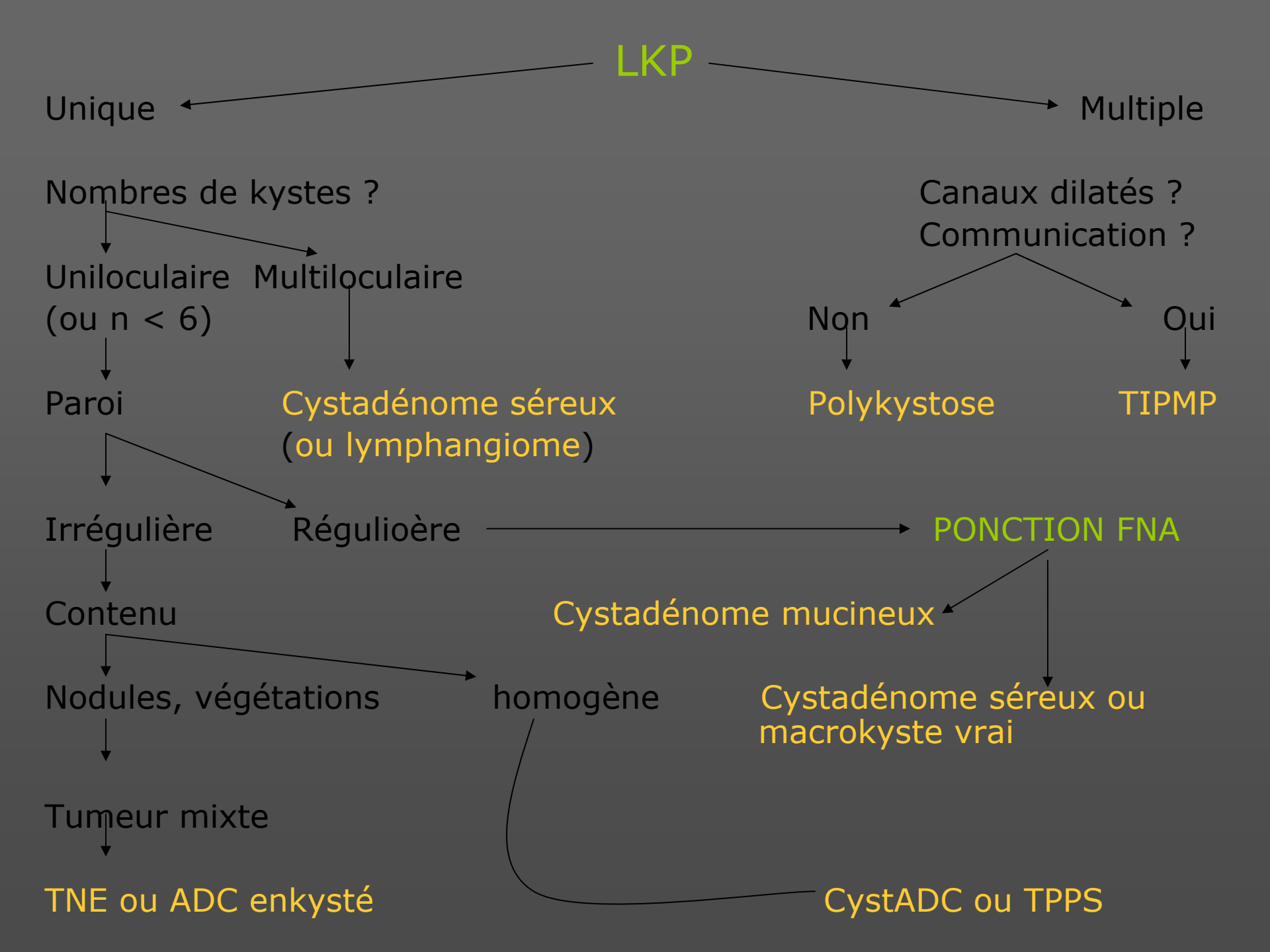
LKP
Unique
Multiple
Nombres de kystes ?
Canaux dilatés ?
Communication ?
Uniloculaire
(ou n < 6)
Multiloculaire
Non
Oui
Paroi
Cystadénome séreux
(ou lymphangiome)
Polykystose
TIPMP
Irrégulière
Régulioère
PONCTION FNA
Contenu
Cystadénome mucineux
Nodules, végétations
homogène
Cystadénome séreux ou
macrokyste vrai
Tumeur mixte
TNE ou ADC enkysté
CystADC ou TPPS

Traitement
Arbre décisionnel

QuickTime™ et un
décompresseur
sont requis pour visionner cette image.

Lésions pancréatiques solides et mixtes

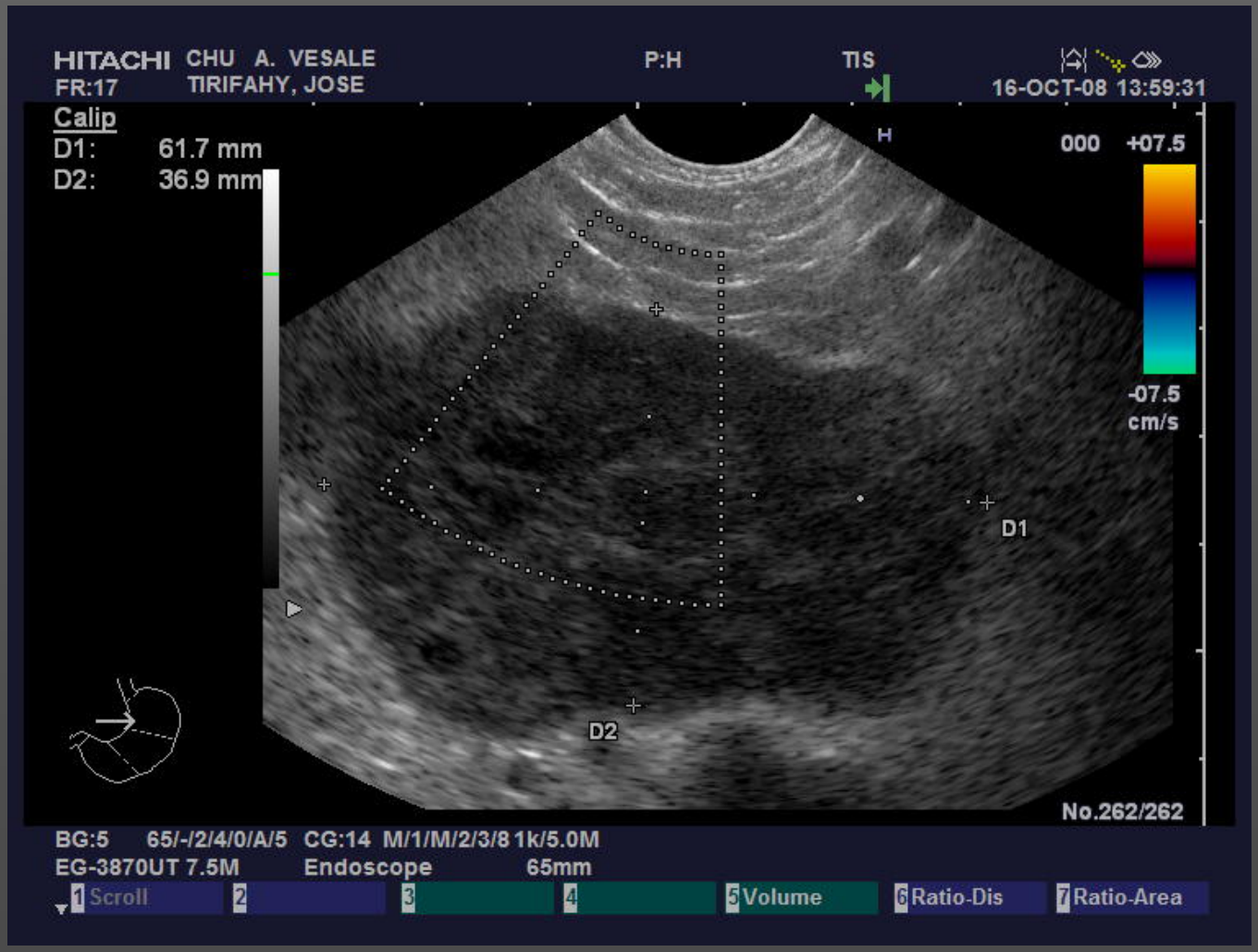

Tumeurs solides pancréatiques (1)

- Unique ou multiples ---> NEM/METAS

- Unique :

Densité ? Homogénéité ? Limites ?

endocrine-métastase : Limites nettes et rehaussement après contraste

ADC : Hétérogène-hypodense-infiltrante

QuickTime™ et un
décompresseur
sont requis pour visionner cette image.

QuickTime™ et un
décompresseur
sont requis pour visionner cette image.

Tumeurs solides pancréatiques (2)

FNA !

- Avant traitement néo-adjuvant ou palliatif
- Masse de présentation atypique : suspect !

(clinique, morphologie, biologie …)

Surtout si dilatation canalaire associée

- Masse pseudotumorale : PCC !!!

  Faire la distinction entre une tumeur et un foyer de pancréatite (auto-immune !)
- Métastase pancréatique

BG:13 65/-/2/4/0/-/5

EG-3870UT dTHI-G Endoscope 65mm

1 Review | 2 SPD; | 3 ODM | 4 | 5 Volume | 6 Ratio-Dis | 7 Ratio-Area

Tumeurs solides pancréatiques (3)

Sensibilité (FNA)

ADC **93 %**

TNE **81 %**

QuickTime™ et un décompresseur sont requis pour visionner cette image.

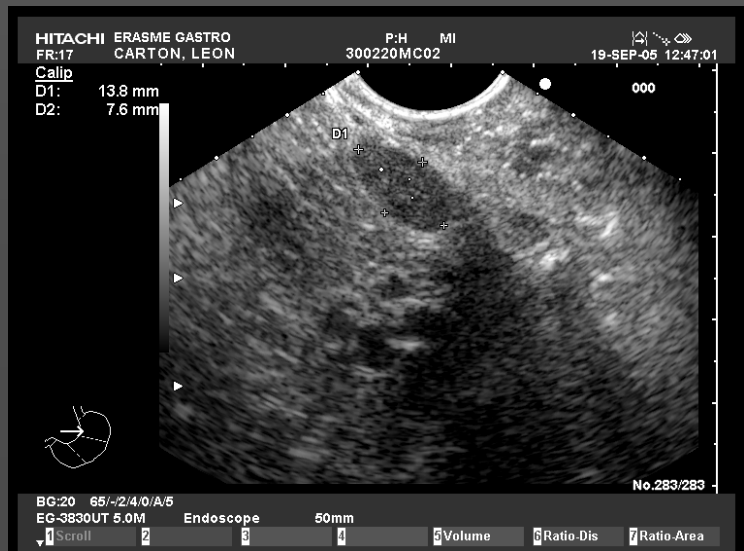

Tumeurs solides pancréatiques (4)
NOT FNA !

- CT abd (+contraste) :

Aspect typique d'adénocarcinome ou TNE résecable

- Conséquences thérapeutiques inchangées

Tumeurs mixtes pancréatiques (5)

- Solide + contingent kystique

Tumeur endocrine
ADC enkysté
Cystadénocarcinome
TPPS

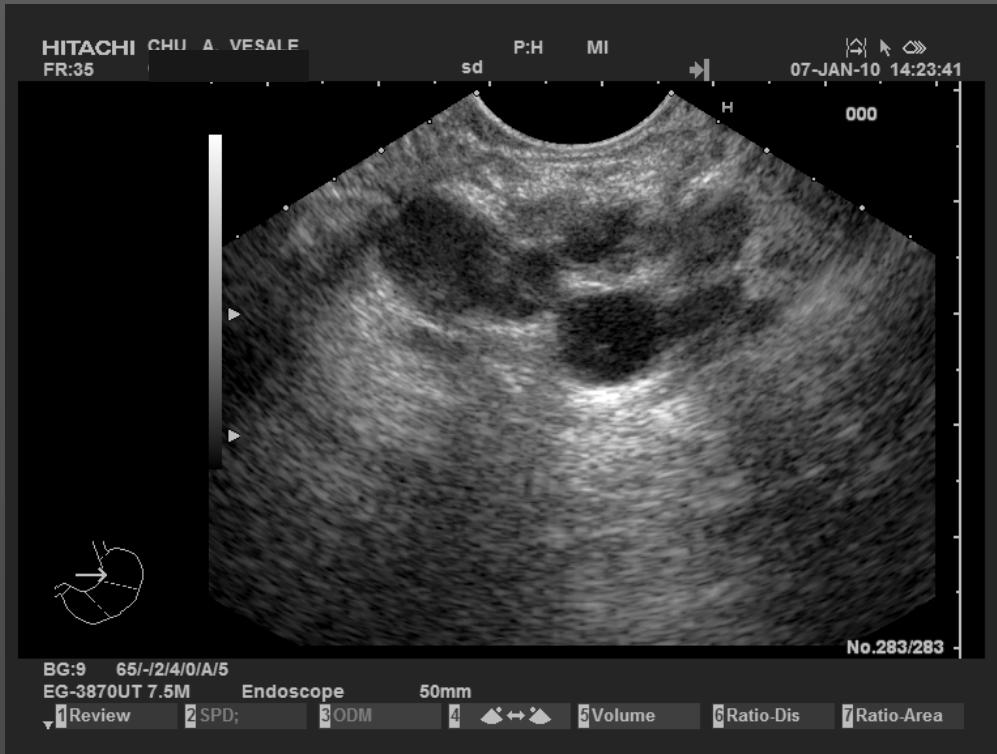

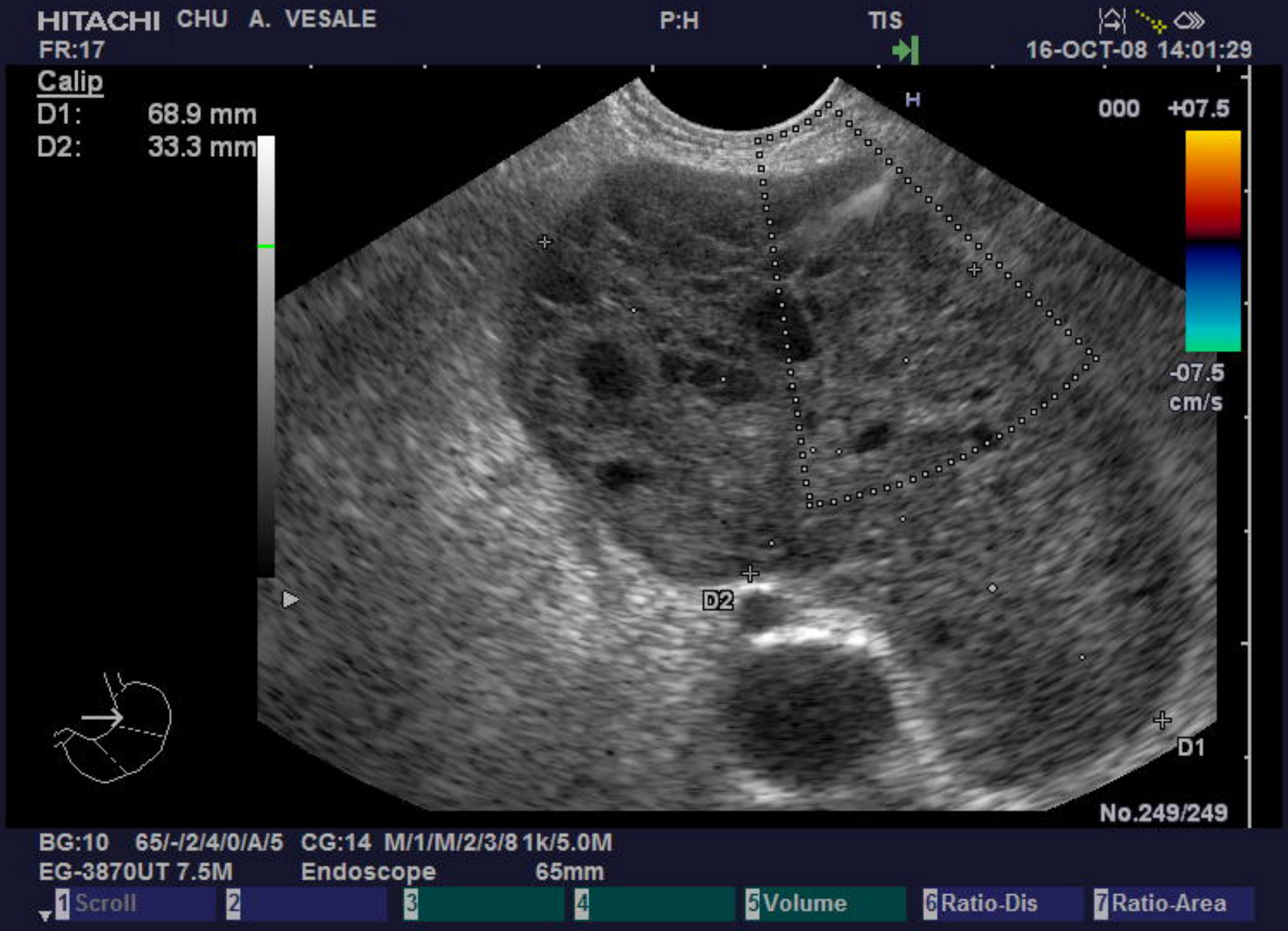
HITACHI CHU A. VESALE
P:H
TIS
FR:17
16-OCT-08 14:01:29
Calip
D1: 68.9 mm
D2: 33.3 mm
H
000 +07.5
-07.5
cm/s
D2
D1
No.249/249
BG:10 65/-/2/4/0/A/5 CG:14 M/1/M/2/3/8 1k/5.0M
EG-3870UT 7.5M Endoscope 65mm
1 Scroll
2
3
4
5 Volume
6 Ratio-Dis
7 Ratio-Area

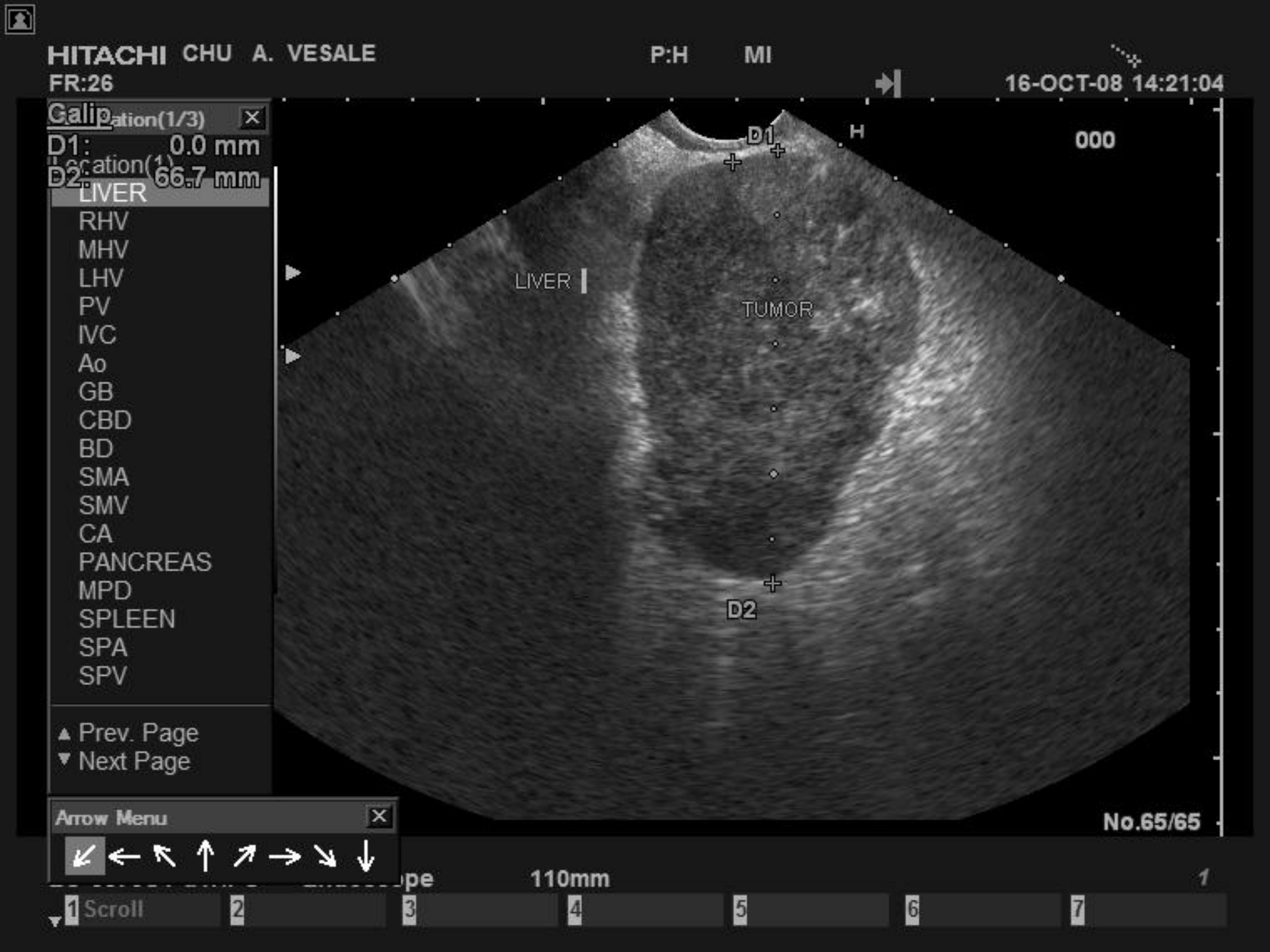
HITACHI CHU A. VESALE
P:H
MI
FR:26
16-OCT-08 14:21:04
Galip ation(1/3)
D1: 0.0 mm
D2: 66.7 mm
Location(1)
LIVER
RHV
MHV
LHV
PV
IVC
Ao
GB
CBD
BD
SMA
SMV
CA
PANCREAS
MPD
SPLEEN
SPA
SPV
Prev. Page
Next Page
D1
H
000
LIVER
TUMOR
D2
No.65/65
Arrow Menu
110mm
1
1 Scroll
2
3
4
5
6
7

Ponctions difficiles

Comment améliorer les résultats ?

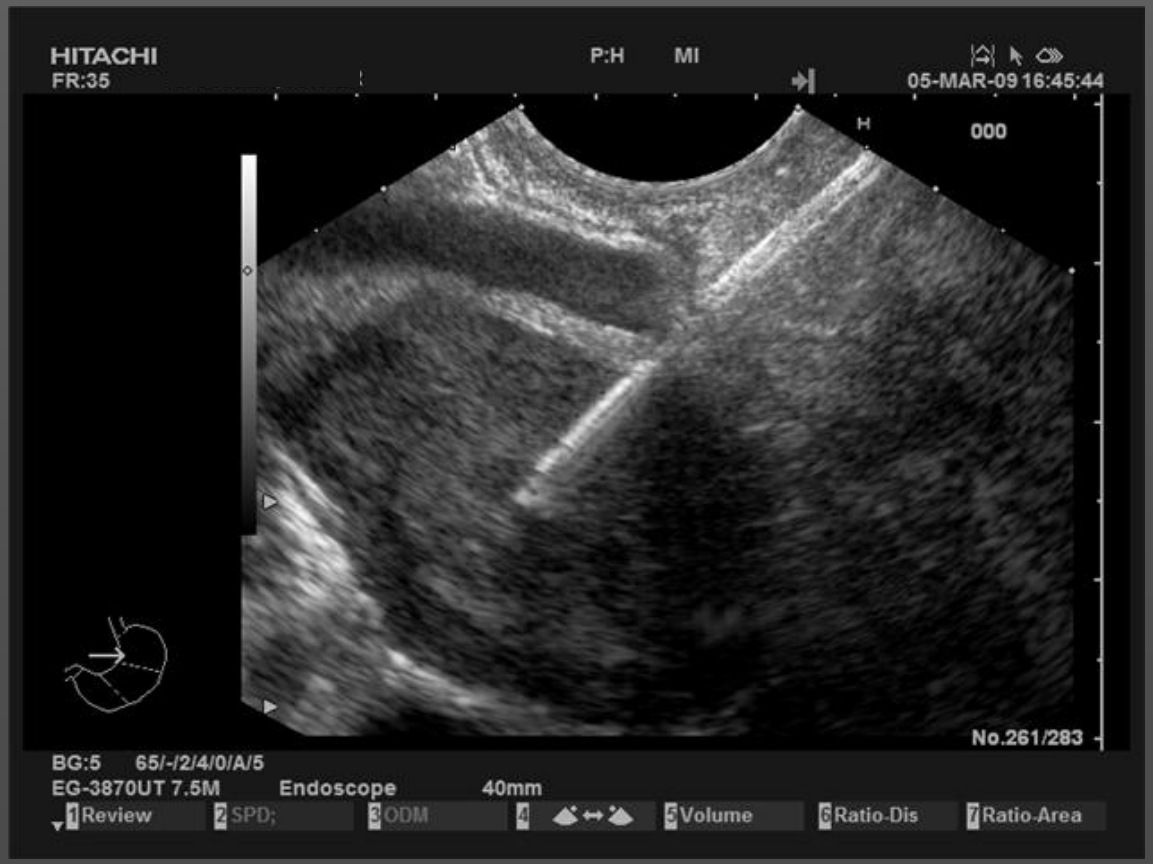

Taux de succès

1) Type de lésion

2) Facteurs techniques

3) Expertise :
   Echoendoscopiste / cytopathologiste
   Responsabilité partagée !

1.Type de lésion
Interprétations difficiles

- PCC vs ADC bien différencié
- Hyperplasie endocrine de la PCC et TNE
- Lésions kystiques : si la ponction ne ramène pas d'éléments caractéristiques
- Ectasies mucineuses et métaplasies mucineuses des canaux dans la PCC
- Métastases

2.Facteurs techniques

- Différents types d'aiguilles sont utilisées
  (19 / 22 / 25 vs Trucut needles)

- Manière de ponctionner
  (différents secteurs de la tumeur en changeant la position de l'aiguille)

- Récolte du matériel

2.Facteurs techniques

Quelle aiguille choisir
La plus fine ? 25 G

- Plus maniable / Plus souple
- Peu d'études /

  Meilleure performance diagnostique globale au niveau du pancréas: Surtout les lésions de la tête et du processus unciné

(25 > 22 > 19 > Trucut)

Overall accuracy		**Cytological / Histol diagnosis**	
25 G :	91,7 %	91,7 % /	45,8 %
22 G :	79,7 %	75 % /	78,9 %
TrueCut :	54,1 %	45,8 % /	83,3 %

J Gastroenterol Hepatol 2009 Mar;24(3):384-90 Sakamoto H and al
Prospective comparative study of the EUS guided 25-gauge FNA needle with the 19-gauge Trucut needle and 22-gauge FNA needle in patients with solid pancreatic masses

3.Expertise des intervenants

- Challenge technique :

- Nombre d’examens +++ : « training » / expertise

- Opérateur dépendant
  (gastroentérologue et aussi du cytopathologiste !)

En conclusions

- EUS : place prépondérante dans le bilan pré-thérapeutique des lésions pancréatiques
- Apporter des informations qui ne peuvent être apportées par d'autres examens moins invasifs
- Technique fiable et sure / faisabilité > 90 %
- Taux succès prélèvements
  <Synergie experts