

# Cas 8

Dr Ph Camparo

Dr Eva Comperat

Hopital Foch, Suresnes

Hopital Pitié Salpêtrière Paris

Bruxelles 14 mai 2011

- Patient de 65 ans.
- Masse testiculaire indolore
- Marqueurs non connus

# Diagnostic

- Lymphome B a grandes cellules primitif du testicule

# Lymphomes testiculaires

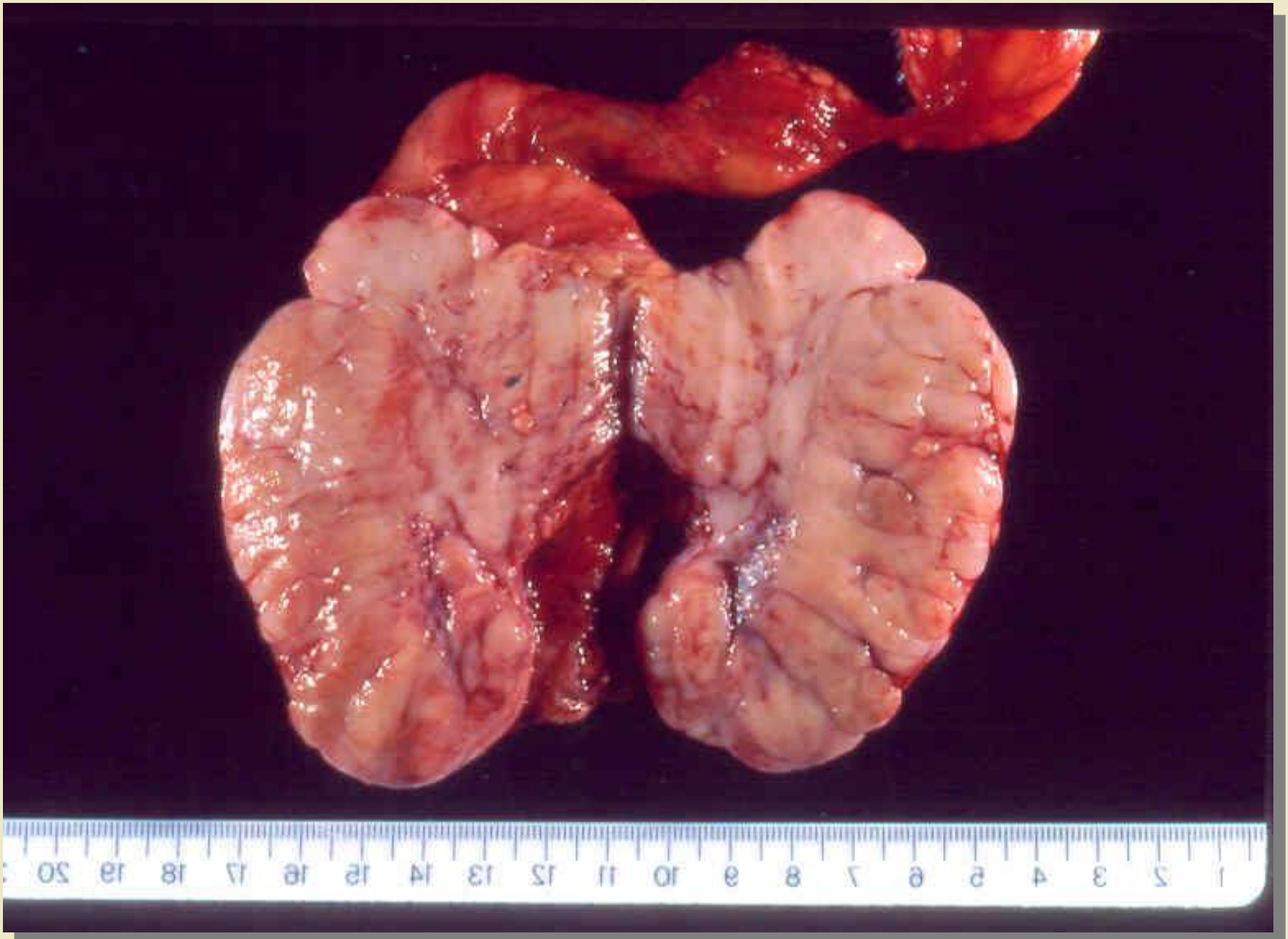
- généralités
  - après 60 ans, 35% des TG
  - 0,5-2% des tous les LNH
  - penser aux atteintes secondaires
- sujet jeune ou enfant
  - lymphome lymphoblastique

# Clinique

- masse ferme
- souvent indolore
- 10% tumeur bilatérale d'emblée
  - plus fréquent si lymphome primitif
- fièvre
- amaigrissement
  - si LNH agressif

# Macroscopie

- taille variable
- entre 3-10 cm
- arrondie, polylobée
- tissu ferme, homogène
- gris, beige
- petites hémorragies +/-
- nécrose ischémique
- extension à albuginée possible



# Les types des LNH principaux

- **Lymphome à grandes cellules B**
- Lymphome de Burkitt
- Lymphome à grandes cellules B intravasculaires
- Lymphome/leucémie lymphoblastique
- Lymphomes NK/T
- Lymphome T de type nasal
- Lymphomes à petites cellules B
  
- Le lymphome de hodgkin primitif n'existe pas

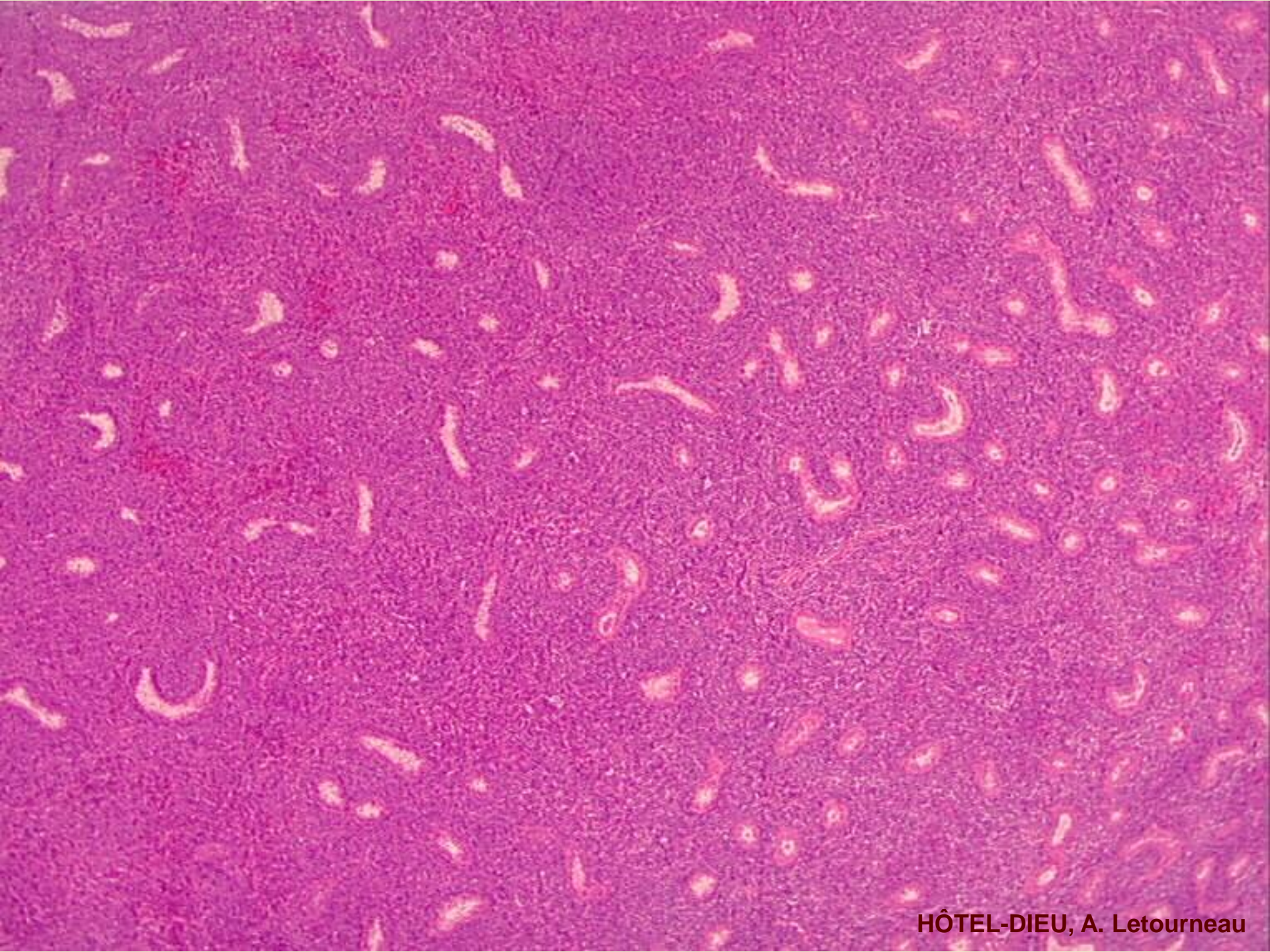


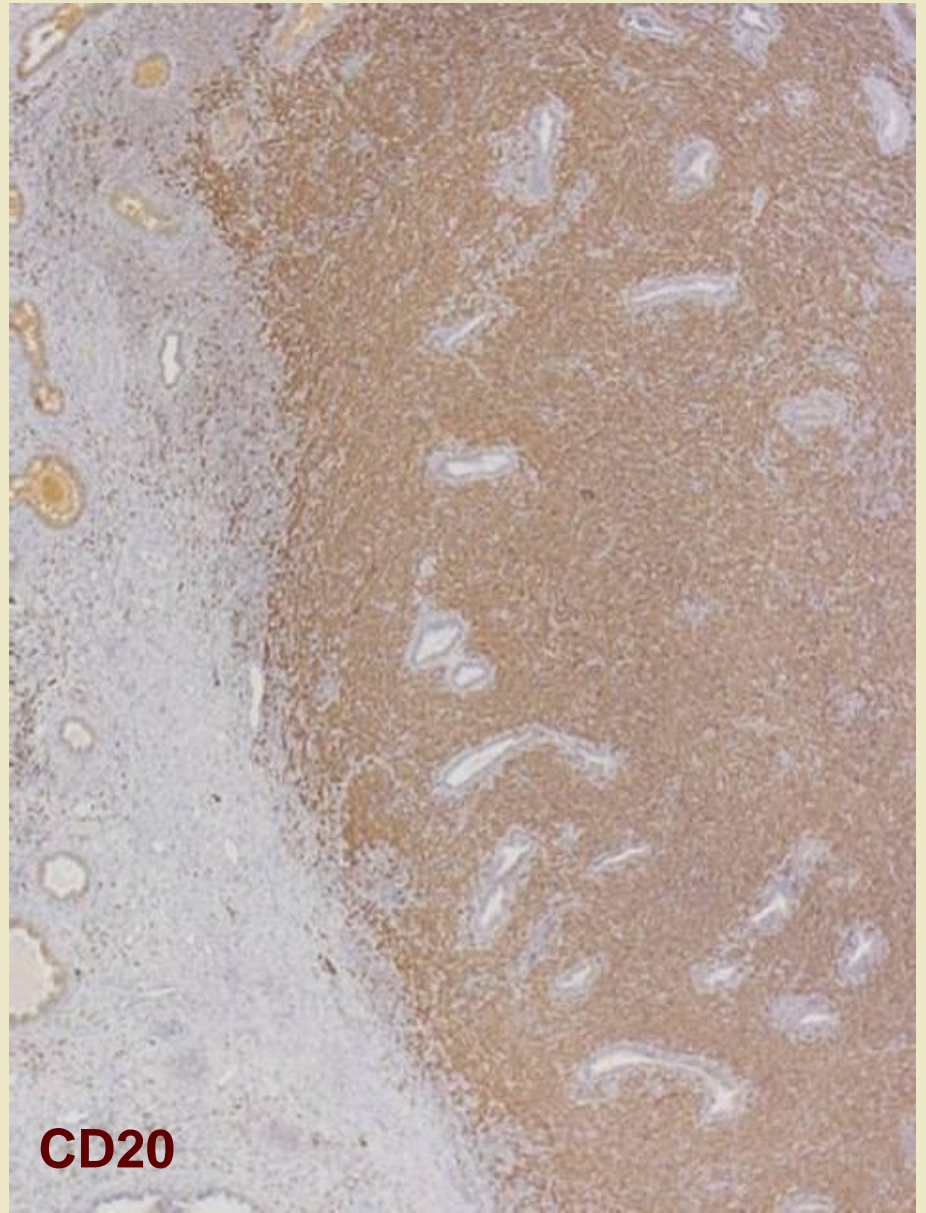
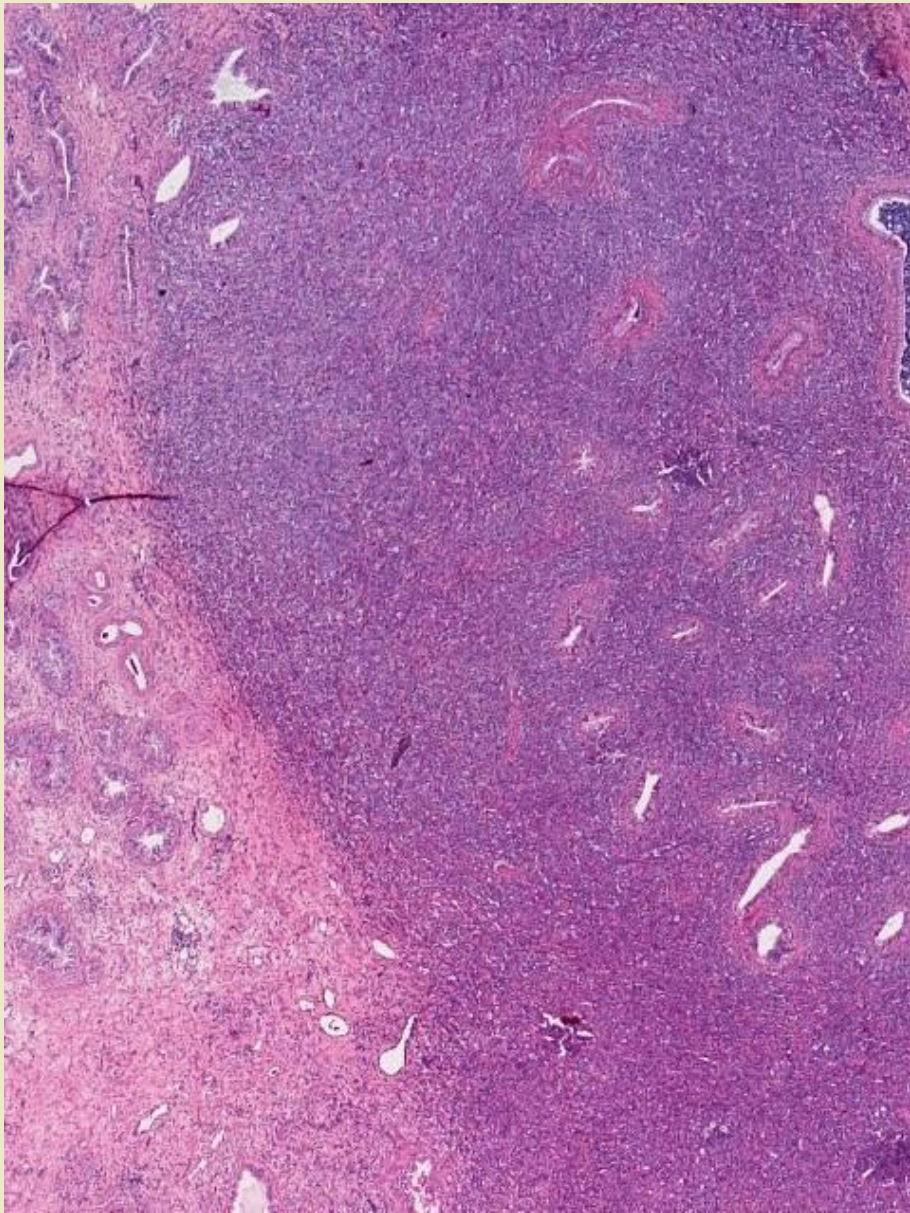
# Les types histologiques principaux

- lymphome à grandes cellules B
  - 50 - 95%
  - centroblastique
  - immunoblastique
- définition des grandes cellules
  - taille du noyau  $> 2 \times$  taille d'un lymphocyte

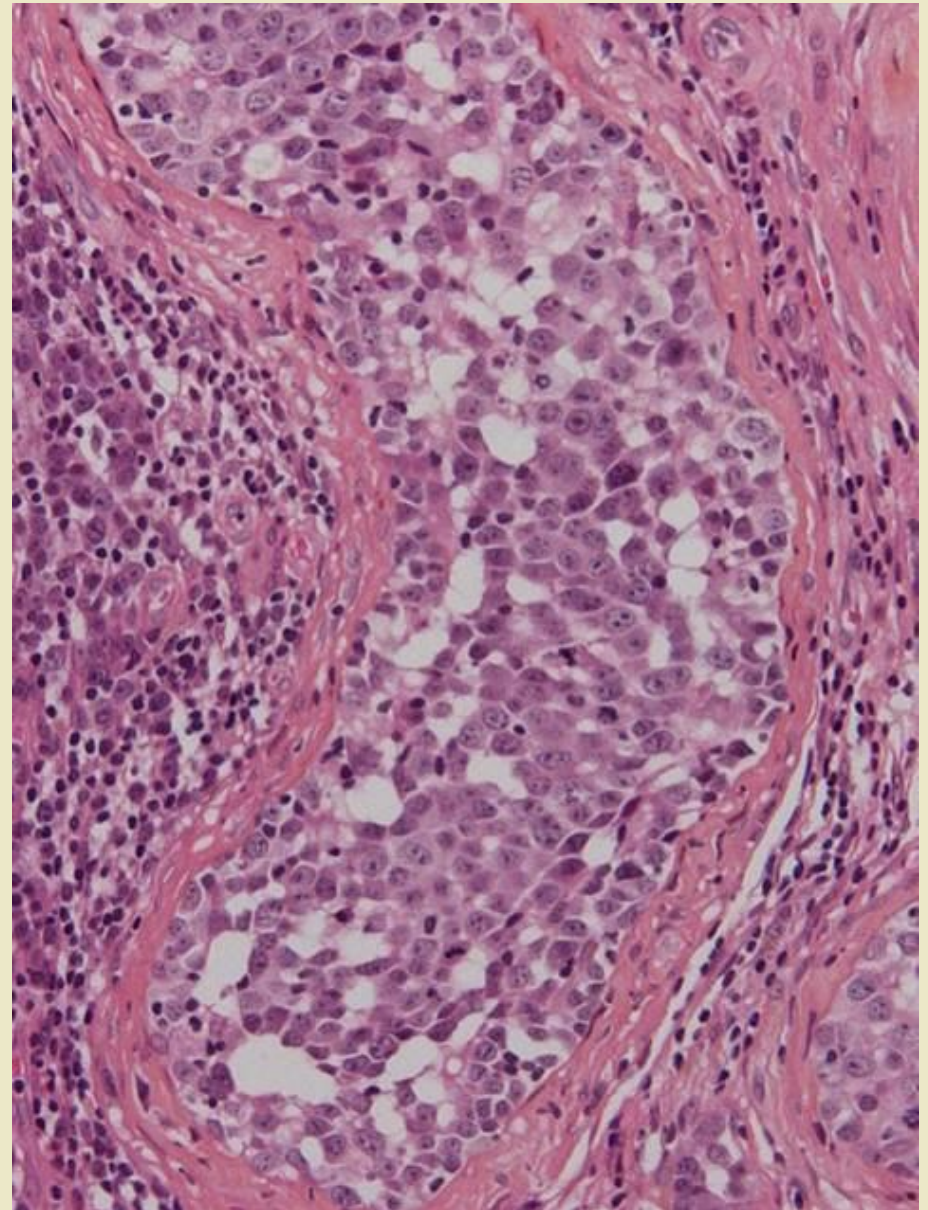
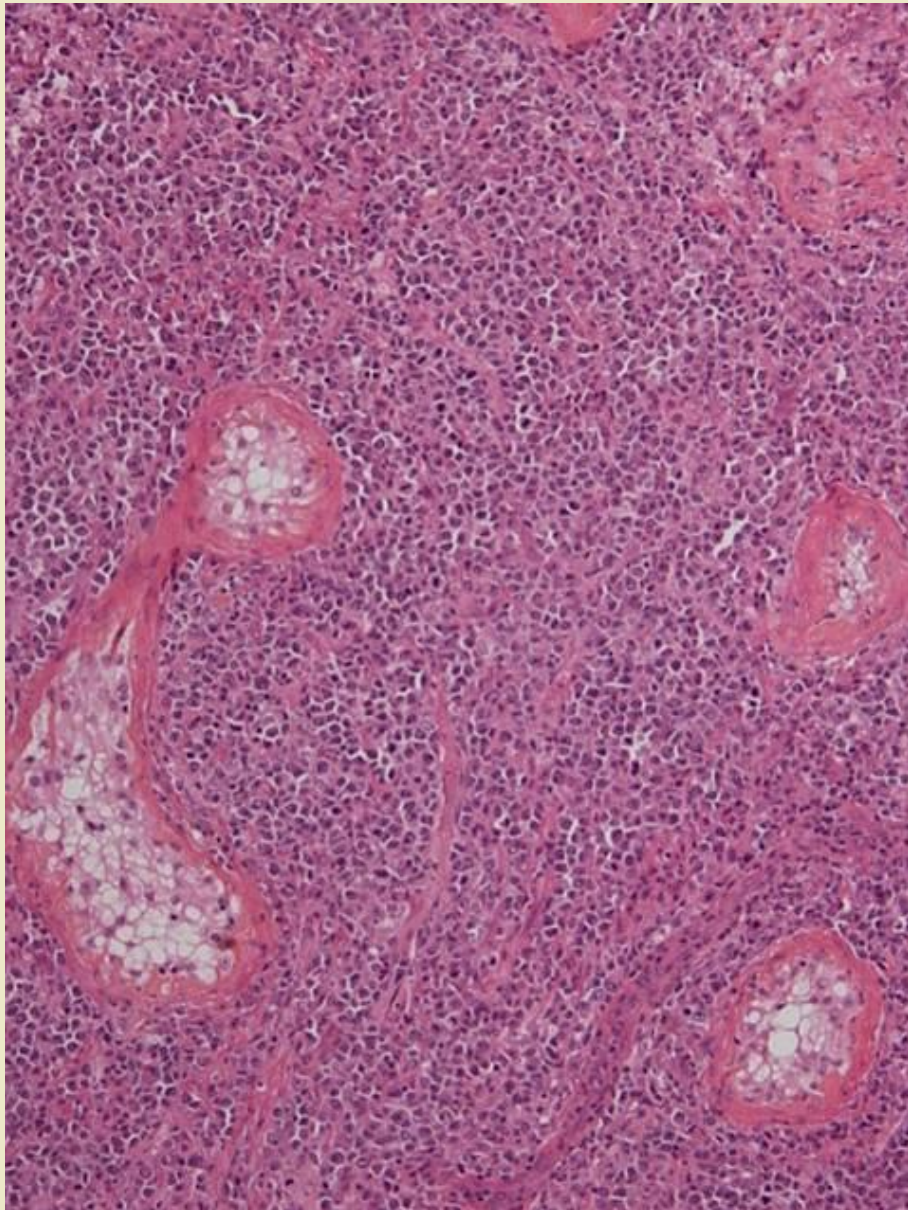
# Ly B à grandes cellules

- IHC
  - CD20 +
  - bcl-6 +
  - CD10 +
  - CD5 -
  - CD3 -





**CD20**



# IHC Lymphomes B

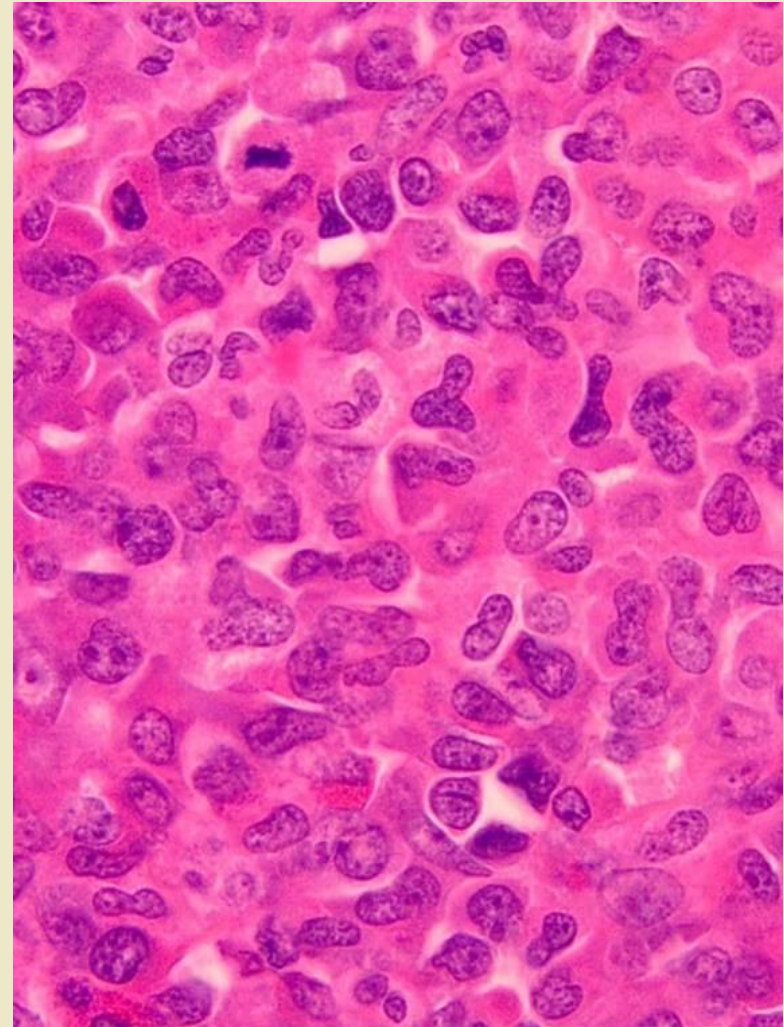
- diagnostique de lymphome B diffus à grandes cellules B suffit
- permet de mettre en route traitement

# Les formes topographiques rares

- lymphomes de l'épididyme
  - exceptionnelles
  - masse palpable
  - absence d'atteinte testiculaire
- lymphomes du cordon spermatique
  - secondaire ou extension d'un lymphome primitif du testicule

# Sarcomes myéloïdes

- infiltration tissulaire
- par des myéloblastes
  - d'autres cellules myéloïdes immatures
  - +/- matures
  - remplace « sarcome granulocytaire »
  - fréquence ???
  - évolution comme LA





# Évolution des lymphomes primitifs du testicule

- polychimiothérapie
- orchidectomie +/-
- rémission complète pour stades localisées
- rechutes 50-70%
  - atteinte locoregionale
  - ggl. latéro-aortiques
  - localisations extraganglionnaire (cérébrale!!!)

# Facteurs pronostiques

- favorable
  - fibrose dans lymphome localisés
- défavorable
  - index pronostique international augmenté
    - age, AEG, localisation extraggl., stade, LDH
  - atteinte de l'épididyme
  - atteinte cordon spermatique