UNIVERSITÉ DE REIMS CHAMPAGNE-ARDENNE

Prise en charge des pièces de surrénalectomie

M. PATEY

Laboratoire d'Anatomie Pathologique

CHU HRD – Reims

Surrénale normale

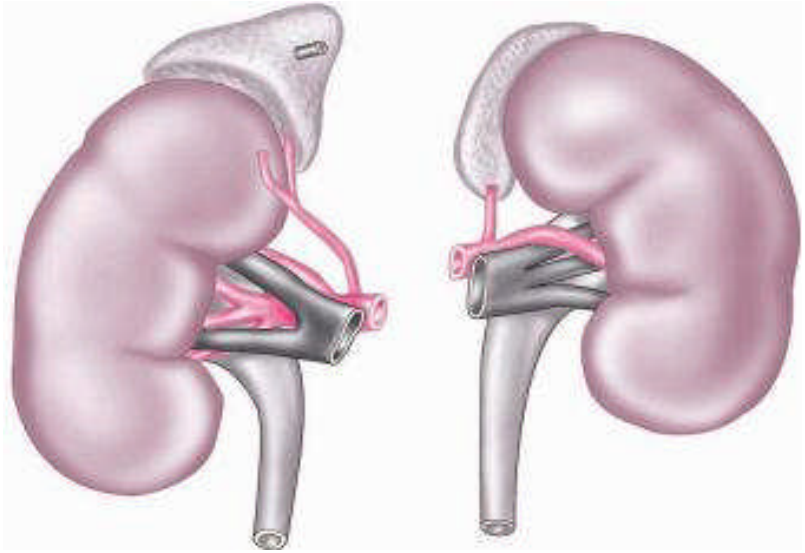

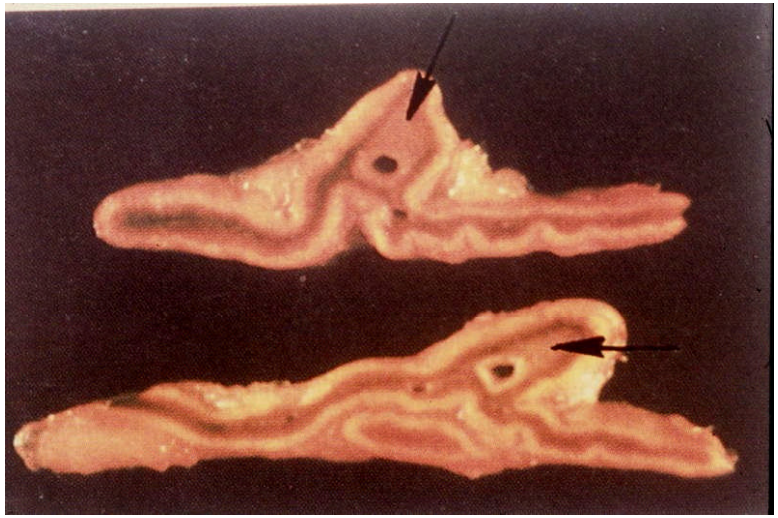

4 – 6 gr
4-6cm

Anatomie **Macroscopie**

Cortico surrénale : origine cœlomique, ferme, de coloration jaunâtre
Médullo surrénale : dérives des crêtes neurales, rouge sombre molle et friable

Histologie

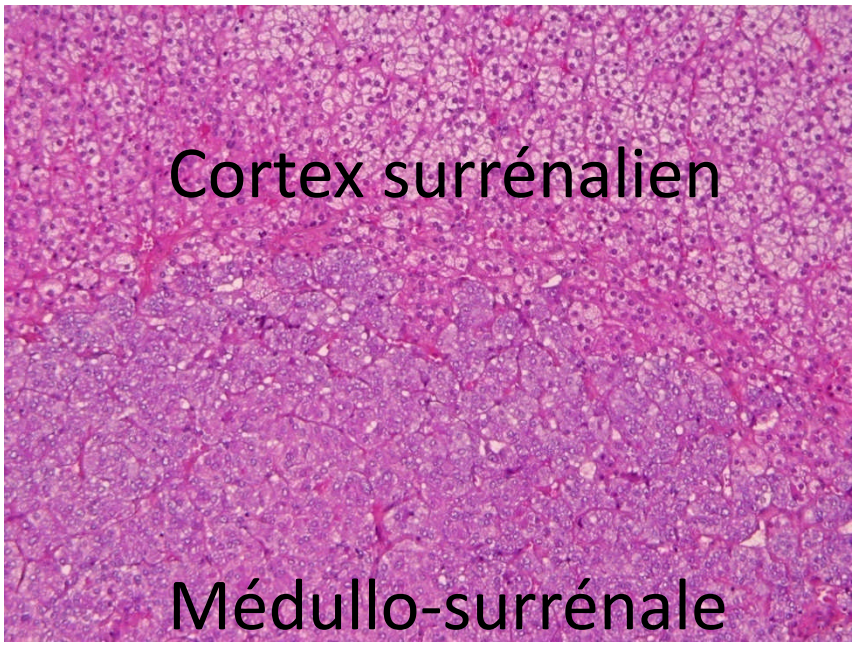

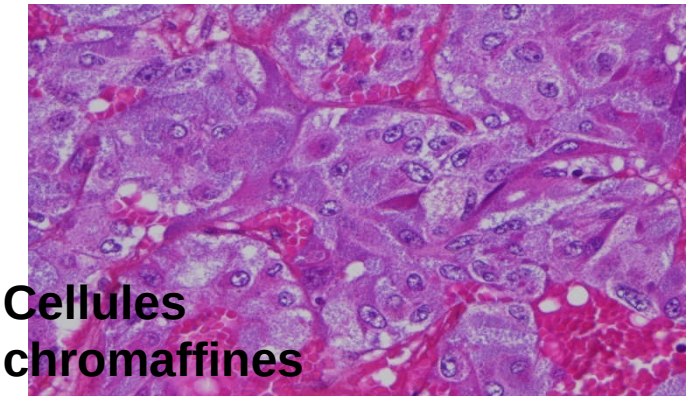

Cellules chromaffines

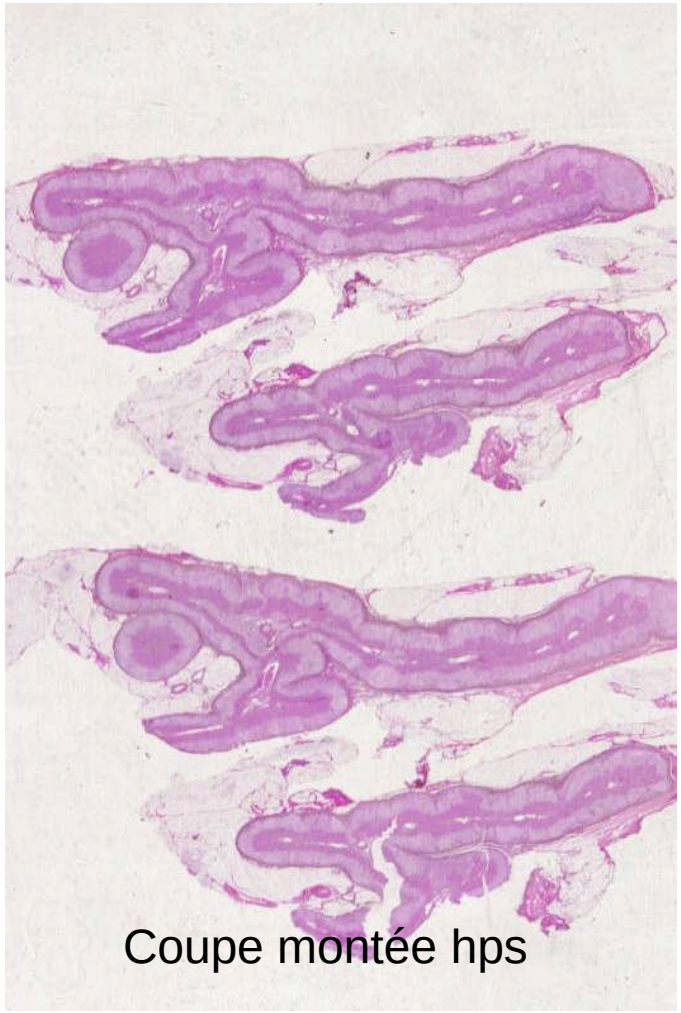

Coupe montée hps

Histologie

Cortex histologie

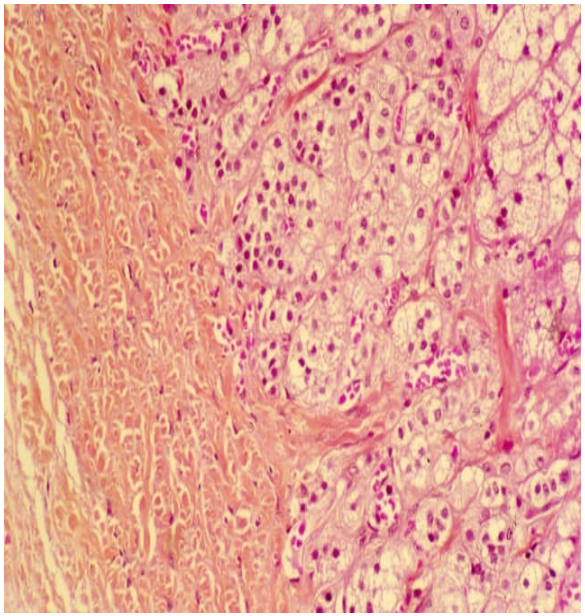

Glomérulée
aldostérone

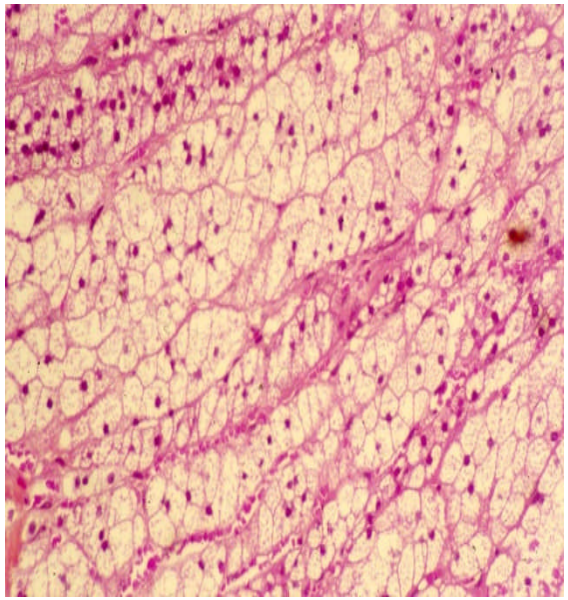

Fasciculée
cortisol, stéroïdes sexuels

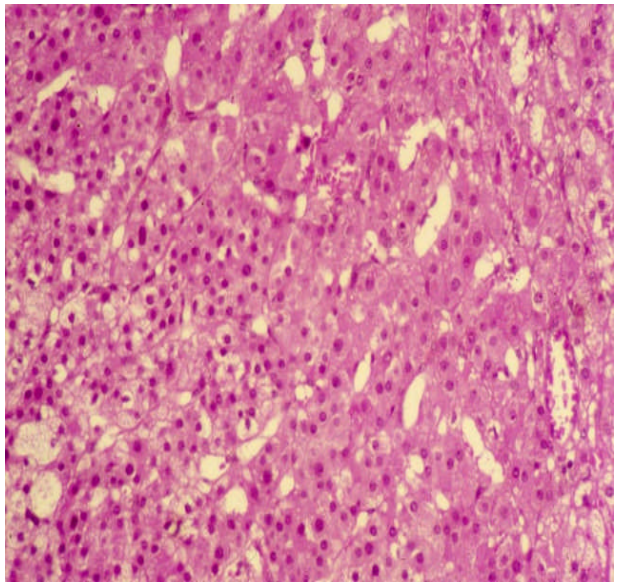

Réticulée

cortisol, stéroïdes sexuels

Histologie

Médullo-surrénale

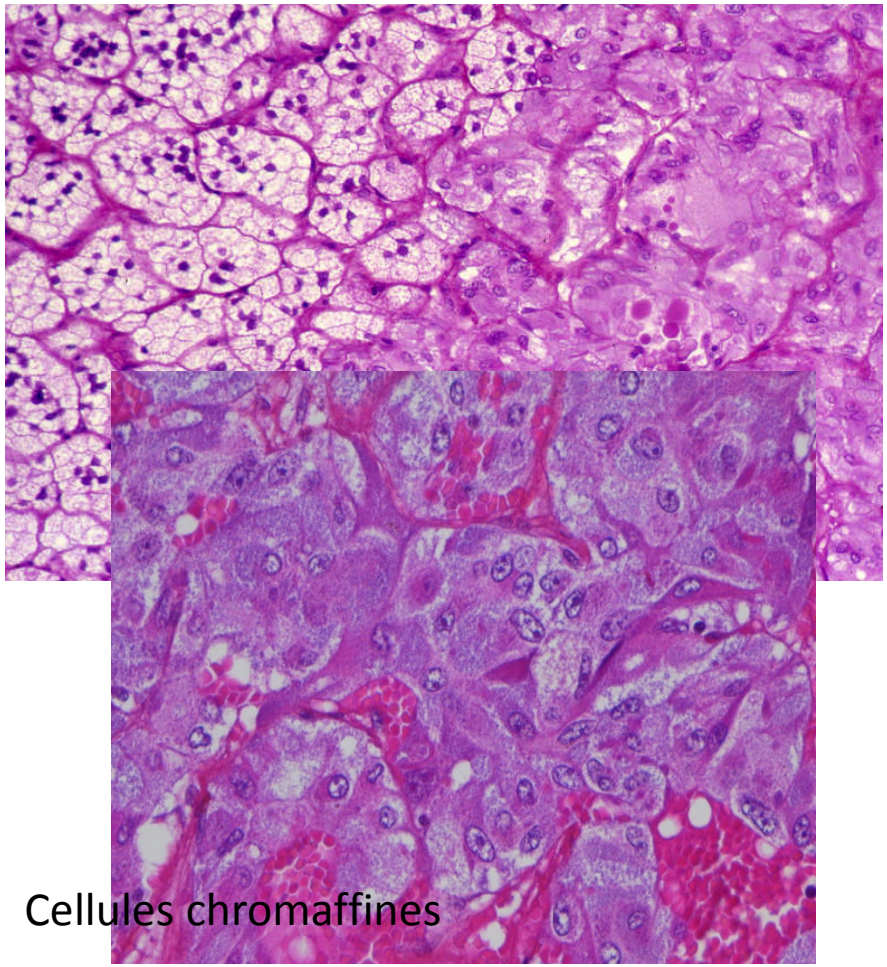

Cellules chromaffines

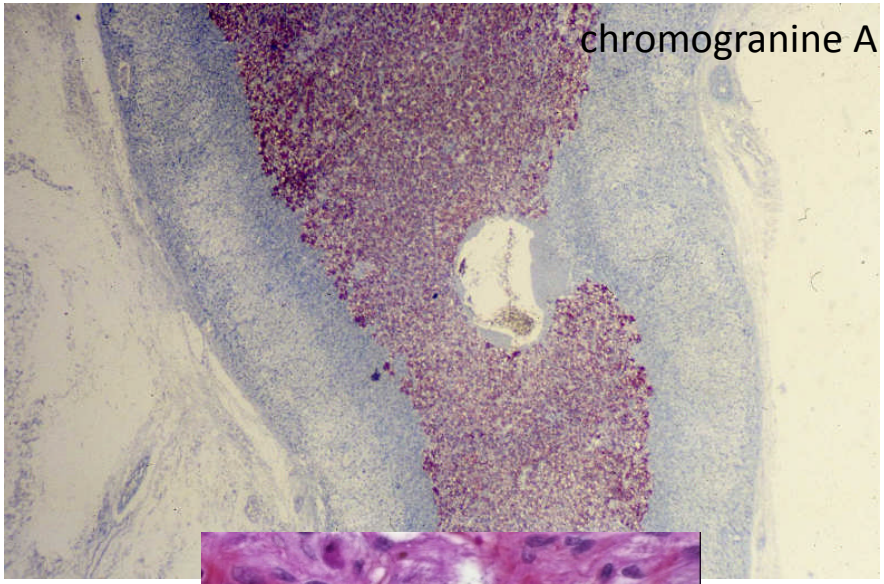

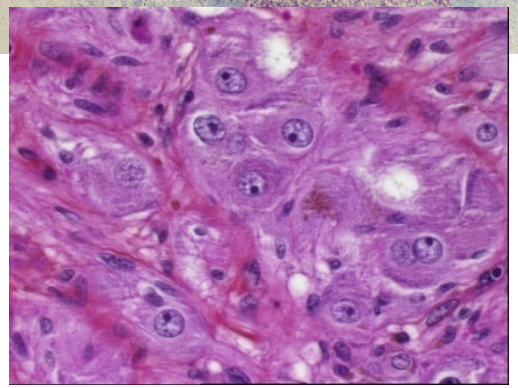

Présence parfois de qqles cellules ganglionnaires

Prise en charge macroscopique

- Importance des données cliniques
  - Syndrome endocrinien (Cushing, Conn, virilisation, féminisation etc.…)
  - HTA
- Incidentalome
- Histoire familiale, syndrome génétique

  Bilan de NEM1, NEM 2, NF1, VHL, SDH B, C, D etc.…

Prise en charge macroscopique

- Pièce opératoire : Etat frais / fixé
- Type chirurgie:
  - Cœlioscopie – laparotomie
  - Organe de voisinage
- Poids, taille (g, mm)
  - Dégraisser la surrénale
  - Peser
  - Mesurer la lésion et surrénale normale
- Faire photo

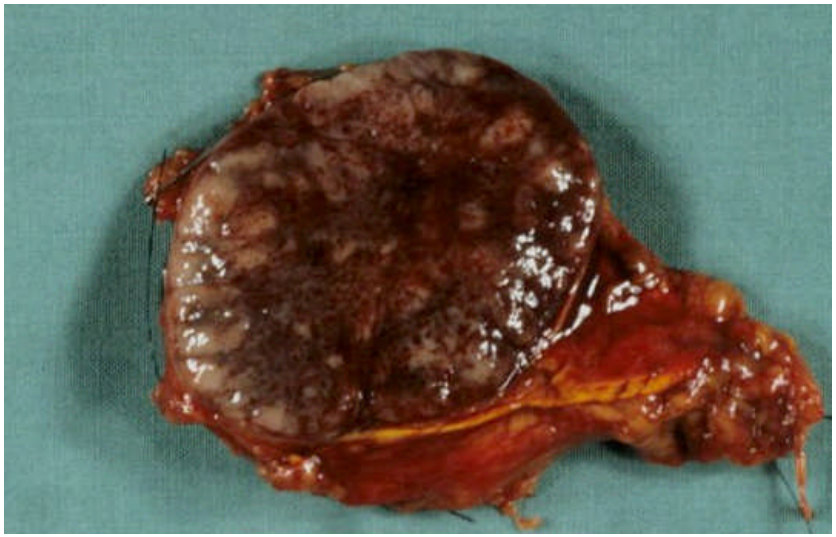

Prise en charge macroscopique

- Aspect de la PO : nodularité
- État de la capsule (effractée ou non)
- Exérèse complète ou non
- Couleur : blanc, jaune, rougeâtre, noir, etc
- Consistance : ferme, charnue, friable
- Remaniements : fibrose, kystisation, nécrose, homogénie
- Aspect de la surrénale adjacente

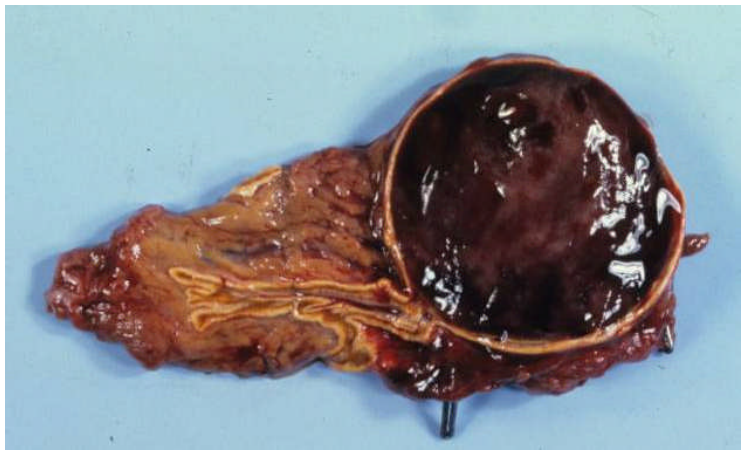

Prise en charge macroscopique

- Prélèvements à l'état frais pour la tumorothèque (lésion + surrénale adjacente)

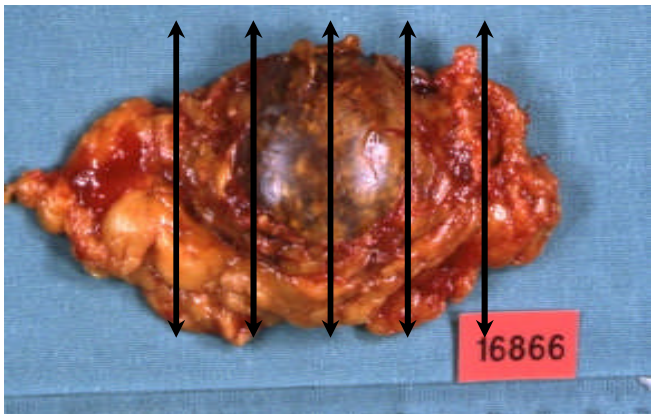

- Après fixation : coupes sagittales intéressant cortex et médullaire (pour rechercher une hyperplasie C ou M)

- Nombre de prélèvements : fonction de la taille de la lésion

  (1 bloc / cm)

Rapport cortico-médullaire: importance des coupes sériées sagittales

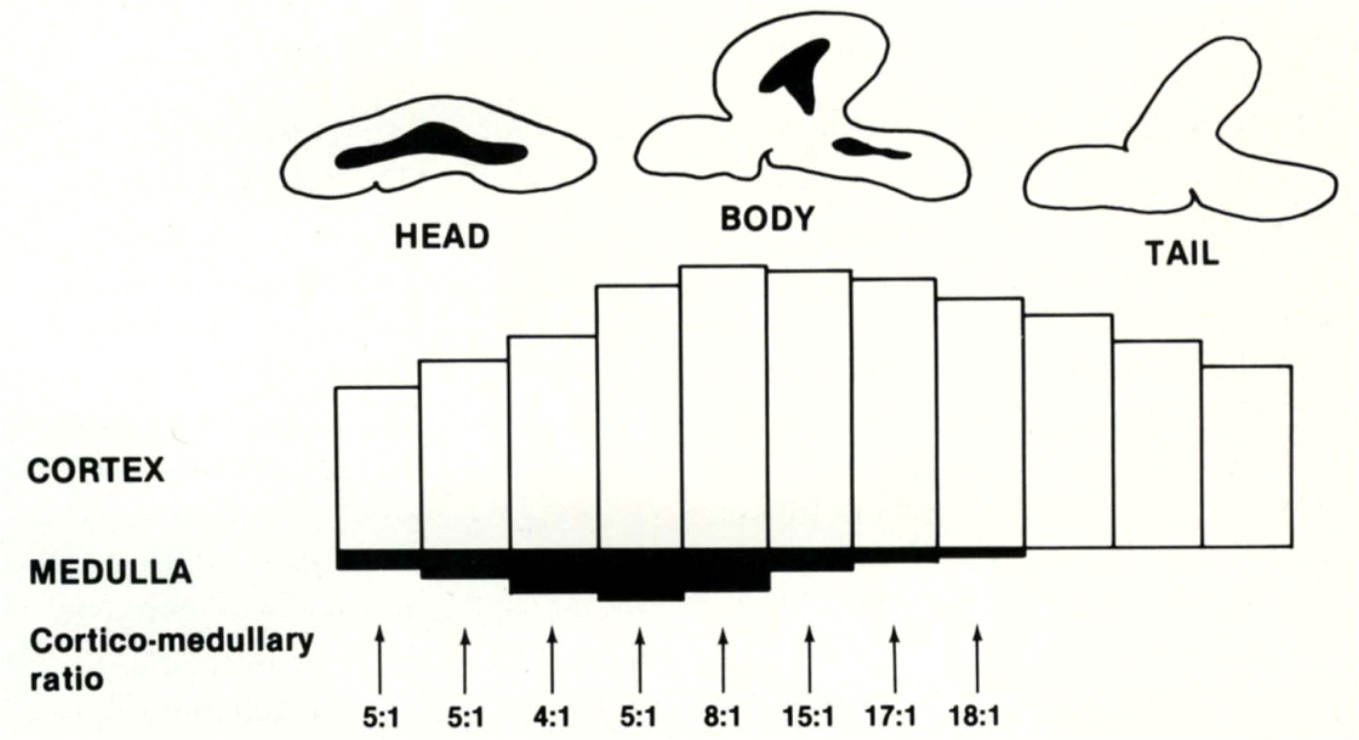

Classification des tumeurs surrénaliennes OMS 2004

- Tumeurs corticosurrénaliennes
  - Adénome 0,5-2/million/an
  - Carcinome
- Tumeurs médullosurrénaliennes
  - Phéochromocytome bénin, malin, composite 1-6/million/an
- Autres tumeurs
- Tumeur adénomatoïde, tumeur des cordons sexuels, tumeurs des tissus mous, myélolipome, tératome, ganglioneurome etc…
- Métastases + fréquentes que tumeurs primitives



Stade TNM et ENSAT

Stade UICC 2010

I	T1N0M0
II	T2N0M0
III	T1 ou T2 N1M0
	T3 N0 M0
IV	Quelque soit le T ou N M1
	T3 N1
	T4

Stade ENSAT

I	T1 N0 M0
II	T2 N0 M0
III	T1 ou T2N1M0
	T3 ou T4 N0 ou N1 M0
IV	quelque soit le T ou N M1

TNM 2010

T1 Tumeur ≤ 5 cm sans extension extrasurrénalienne
T2 Tumeur > 5 cm sans extension extrasurrénalienne
T3 Tumeur localement invasive mais n'envahissant pas les organes de voisinage*
T4 Tumeur envahissant les organes de voisinage (UICC et ENSAT) ou avec thrombus tumoral dans la veine cave ou la veine rénale (ENSAT)
N1 Envahissement ganglions régionaux
M1 Métastase à distance
* rein, diaphragme, gros vaisseaux, pancréas, foie

Guidelines du Royal College Pathologists

(Arch Path. 2008) (Exemple : phéochromocytome)

- Macroscopie

Pièce opératoire	Surrénale droite ☐	Surrénale gauche ☐	Autre ☐
Type de chirurgie	Cœlioscopie ☐	Laparatomie ☐	Autre ☐
Poids	…. g		
Dimensions	…. X …. X …. mm		
Aspect de la capsule	Intacte ☐	Effractée ☐	
Exérèse complète	Oui ☐	Non ☐	
Surrénale adjacente	Normale ☐		
Autre tissu			

Guidelines du Royal College Pathologists

(Arch Path. 2008) (Exemple : phéochromocytome)

- Microscopie
  - Type cellulaire prédominant (petite ou grande cellule)
  - Globi hyalins
  - Nécrose confluente
  - Invasion vasculaire
  - Invasion capsulaire
  - Infiltration tissu adipeux périsurrénalien
  - Cellules sustentaculaires
  - Mitoses normales (20ch x400) et atypiques
  - Surrénale adjacente : normale ou hyperplasique
  - Autres composants cellulaires